Programa de actualización
en Medicina de Familia y Comunitaria

ISSN: 1134-2072

FMC

Volumen 16. Número 8
Octubre 2009

ELSEVIER DOYMA
www.elsevier.es/fmc

Formación Médica Continuada en Atención Primaria

Terapéutica en APS

Indicaciones actuales de la oxigenoterapia hiperbárica

Jordi Desola
CRIS-UTH – Barcelona

Separata original patrocinada por CRIS-UTH (Barcelona), MEDISUB (Palma de Mallorca), MEDIBAROX (Aicante) y Clínica El Angel-ASISA (Málaga) - Versión 6

CRIS-UTH, Barcelona

MEDIBAROX, Alicante

MEDISUB, Palma de

Clínica El Angel-ASISA,

Indicaciones actuales de la oxigenoterapia hiperbárica

Jordi Desola

Doctor en Medicina. Especialista en Medicina Interna, Medicina del Trabajo, y Medicina de la Educación Física y del Deporte. Profesor colaborador de Medicina. Director del Máster en Medicina Subacuática e Hiperbárica de la Universidad de Barcelona. Director y jefe de Servicio de CRIS-UTH. Barcelona. España.

Puntos clave

- La oxigenoterapia hiperbárica (OHB) es una modalidad terapéutica que se fundamenta en la obtención de presiones parciales de oxígeno elevadas, al respirar oxígeno puro, en el interior de una cámara hiperbárica, a una presión superior a la atmosférica.
- Los efectos directos de la OHB derivan de leyes físicas fundamentales, afectan sin excepción a toda persona que respira oxígeno a presión ambiental elevada y no tienen excepciones, por lo que no precisan demostración.
- Toda elevación de la presión ambiental disminuye el volumen de las cavidades orgánicas aéreas que no están en contacto con las vías respiratorias (ley de Boyle-Mariotte).
- Al respirar oxígeno puro en medio hiperbárico se produce un aumento de la presión arterial de oxígeno que es proporcional a la presión absoluta (ley de Henry) y que sobrepasa los 2.000 mmHg cuando la presión de la cámara alcanza el valor de 3 atmósferas absolutas.
- La OHB incrementa hasta 23 veces el transporte plasmático de oxígeno que se transporta en estado de disolución, se intercambia por difusión simple y permite una oxigenación tisular eficaz, incluso en ausencia de hemoglobina.
- La OHB estimula la síntesis de óxido nítrico y desencadena la formación exuberante de antioxidantes, en especial peroxidasas y superoxidismutasas, que contrarresta el estrés oxidativo y tiene un efecto preventivo en los síndromes de isquemia-reperfusión.
- Los efectos secundarios de la OHB están bien definidos y son fácilmente controlables. No hay contraindicaciones absolutas ni efectos indeseables a largo plazo.
- En las intoxicaciones por monóxido de carbono, la OHB reduce la vida media de la carboxihemoglobina, restablece la respiración mitocondrial, y previene el síndrome neurológico tardío.
- La OHB estimula la angiogénesis y la formación de tejido de granulación en tejidos hipóxicos que tienen alterada su capacidad de cicatrización.
- La OHB restablece el mecanismo dependiente de oxígeno de la leucodiapédesis de los granulocitos polinucleares, que está abolido en condiciones de hipoxia tisular propias de las infecciones crónicas de partes blandas, y rompe el círculo vicioso hipoxia → infección → necrosis → hipoxia.
- En las radionecrosis de tejidos blandos y mucosas, la OHB restablece la epitelización de forma permanente y contrarresta el mecanismo etiopatogénico de la lesión radioinducida.
- La OHB puede ser eficaz en la oclusión de la arteria central de la retina, en la hipoacusia neurosensorial y en la encefalopatía hipóxico-isquémica, incluso en aplicaciones retardadas.
- La OHB es una terapéutica de bajo coste que puede ofrecer alternativas en algunas situaciones en las que ningún fármaco convencional es eficaz, ya sea mejorando la calidad de vida del paciente, disminuyendo los días de hospitalización, minimizando la aparición de secuelas o disminuyendo el consumo de medicamentos.
- La OHB no tiene ningún efecto demostrado sobre el envejecimiento, la tersura de la piel, el *jet-lag* o la cicatrización de heridas en personas sanas.
- La aplicación de la OHB debe realizarse siempre en función de las recomendaciones de los comités de expertos del European Committee for Hyperbaric Medicine, del Comité Coordinador de Centros de Medicina Hiperbárica y/o de la Undersea & Hyperbaric Medical Society.

Palabras clave: Oxigenoterapia hiperbárica • Cámara hiperbárica • Oxigenación hiperbárica • Comité europeo de medicina hiperbárica.

Los primeros antecedentes de utilización de aire presurizado con finalidad terapéutica datan del siglo XVII en Inglaterra. Durante el siglo XIX los "baños de aire comprimido" adquirieron cierta popularidad para el tratamiento de enfermedades[1-3]. La primera publicación en una revista de referencia[4] se realizó en 1885 (fig. 1). En España, la primera cámara hiperbárica dedicada exclusivamente a la aplicación de oxígeno a presión elevada para el tratamiento de enfermedades no relacionadas con el buceo, se instaló en 1973 en Cartagena. En la actualidad la oferta de oxigenoterapia hiperbárica (OHB) en España es muy variada (fig. 2) y proliferan en todo el mundo centros de medicina hiperbárica que siguen los principios de la medicina basada en verificaciones. Pero también abundan los centros de medicina estética u otras disciplinas que extienden la utilización de cámaras hiperbáricas en indicaciones de validez no establecida, apoyándose en una propaganda a veces agresiva con criterios más comerciales que científicos. No es tampoco ajena una fuerte reacción de rechazo por parte de personas e instituciones hacia una terapéutica no soportada por la industria farmacéutica que ofrece alternativas de menor coste que algunos medicamentos. Algunas revistas y sociedades médicas acogen de vez en cuando con impunidad artículos aparentemente críticos, pero en realidad ocultan alegatos exculpatorios en contra de una modalidad terapéutica de la que sus instituciones carecen. El recto criterio del médico imparcial y bien informado y su prevalente sentido común se enfrenta a una disyuntiva nada fácil. Por esta razón es oportuno y justificado revisar con rigor la situación internacional de esta disciplina y los criterios actuales que deben regir su aplicación coherente.



Figura 1. Cámara hiperbárica del Hospital Brompton, citada en la revista *British Medical Journal* en 1885[4]

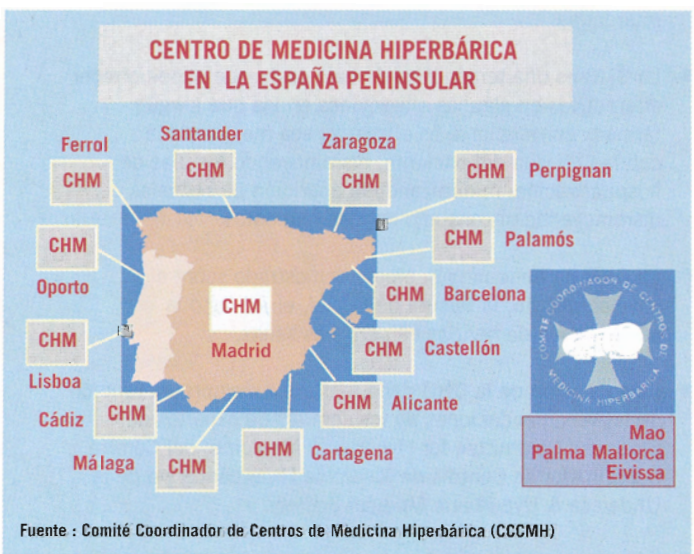

Figura 2. Centros hospitalarios de medicina hiperbárica (CHM) en la Península Ibérica y en Baleares. La operatividad de estos centros puede variar. Es preciso consultar con frecuencia fuentes actualizadas.

Definición

La OHB es una modalidad terapéutica que se fundamenta en la obtención de presiones parciales de oxígeno elevadas, al respirar oxígeno puro, en el interior de una cámara hiperbárica, a una presión superior a la atmosférica. Se trata de una terapéutica farmacológica, cuyo margen de aplicación está determinado por la presión máxima alcanzada, la duración de la inhalación, la frecuencia y el número total de exposiciones. La aplicación local de oxígeno carece de eficacia; la llamada OHB local se basa en ciclos tópicos de presión/depresión, que ejercen un efecto de succión que podría estimular la perfusión local, pero la naturaleza del gas utilizado y la presión con que se aplica son factores irrelevantes; por tanto, no se trata de una verdadera OHB. La aplicación de ozono se basa en la formación de uridindifosfoglicerato cíclico (UDPG) que puede ejercer un mecanismo estimulador de la cicatrización tisular, pero la ozonoterapia no modifica la presión parcial del oxígeno ni aumenta su transporte plasmático.

Situación internacional

Después de más de dos siglos de titubeos, las bases de la OHB están clínica y experimentalmente bien establecidas, y su aplicación controlada con rigor por diversas instituciones internacionales. El primer Congreso de Medicina Hiperbárica tuvo lugar en Ámsterdam en 1963, organizado por el Profesor Boerema, el pionero de la aplicación de OHB en el tratamiento de la mionecrosis clostridial. El libro de actas de ese congreso, reeditado recientemente, contiene interesantes reflexiones metodológicas y una llamada al rigor científico acorde con la verificación de los resultados[5].

En 1968 se creó en Bethesda (Maryland, Estados Unidos) la Undersea and Hyperbaric Medical Society (UHMS). En Europa, desde el célebre Instituto Karolinska de Estocolmo (Suecia) se creó en 1973 la European Underwater and Baromedical Society (EUBS). En el seno de la UHMS se crearon

El Copyright de este artículo pertenece a Elsevier-Doyma.
Prohibida su impresión, reproducción, duplicado,
o cualquier otro procedimiento de copia sin citar el orígen

en 1976 los Comités de Oxigenación Hiperbárica, cuya labor consistió en filtrar la abundante documentación existente y clasificarla en 4 niveles de aceptación según la solidez de los resultados, la viabilidad del método utilizado y la validez de los estudios experimentales. Es interesante descubrir las claras similitudes con los llamados "niveles de evidencia" que muchos años después se han establecido como referencia para la validación racional de la terapéutica farmacológica[6]. La UHMS ha continuado publicando estas revisiones con periodicidad trianual, filtrando la documentación existente y emitiendo criterios razonables de actuación en función del estado actual de la información médica verificada.

En Europa se ha seguido otro procedimiento no menos eficaz. El European Committee for Hyperbaric Medicine (ECHM) se fundó en Lille (Francia) en 1990 y organizó su primer Congreso Europeo de Consenso en la misma ciudad en 1994[7]. Las reuniones del ECHM aplican estrictamente la metodología, generalmente ignorada, de los congresos de consenso, en los cuales como requisito esencial deben actuar como expertos y ponentes, defensores de diferentes tendencias, con inclusión imprescindible de especialistas ajenos a la práctica hiperbárica e incluso los detractores de esta terapéutica. Una comisión evaluadora integrada por expertos de ambas tendencias discute a puerta cerrada la validez de los documentos y ponencias aportadas y elabora finalmente una declaración de consenso –esta vez en sentido estricto de la expresión–, que recoge el estado actual de conocimiento sobre la aplicación de la OHB en la materia específica objeto de la reunión. Así, por ejemplo, en los Congresos Europeos de Consenso sobre aplicación de OHB en el llamado pie diabético o en las lesiones radioinducidas, la organización ha sido conjunta con las correspondientes instituciones europeas de diabetología y oncología radioterápica, y los ponentes y expertos han sido mitad hiperbaristas y mitad oncólogos, radiólogos, cirujanos vasculares, o endocrinólogos ajenos a la práctica de la OHB. Las ponencias íntegras, la discusión y las conclusiones del jurado de los congresos son recopiladas después en forma de libro de actas, accesibles por los medios convencionales[8]. La mayoría de las conclusiones de los jurados están también disponibles a través de la página web del ECHM[7]. En España, se fundó en 1986 el Comité Coordinador de Centros de Medicina Hiperbárica (CCCMH) que coordina la actividad de los centros que siguen aquella metodología.

Tecnología hiperbárica

El tipo de cámaras hiperbáricas que se utilizan para la aplicación de OHB es muy variado en cuanto a tamaño, disposición, capacidad y materiales utilizados. Clásicamente, las cámaras hiperbáricas eran cilindros metálicos con ventanillas que, con el tiempo, la tecnología logró aumentar de tamaño. Algunas cámaras monoplaza, diseñadas para ser ocupadas por un solo paciente, tenían una amplia cubierta de material sintético transparente que había que reemplazar periódicamente. La tecnología actual permite presurizar un compartimiento de cualquier forma y tamaño. La mayoría de cámaras hiperbáricas suelen ser cilíndricas y metálicas, en disposición horizontal o vertical (fig. 3), pero se han construido cámaras rectangulares, de materiales sintéticos o de cemento, algunas de grandes dimensiones. En líneas generales, las cámaras hiperbáricas monoplaza son de pequeño volumen, aptas para un solo paciente, y suelen ser presurizadas con oxígeno puro. El paciente está incomunicado del exterior, y la posibilidad de aplicación de técnicas de medicina intensiva, por ejemplo, o de asistencia urgente en caso de problemas es limitada. Al alcanzarse concentraciones tan elevadas de oxígeno con un volumen de expansión relativamente alto, existe riesgo de deflagración. Las cámaras hiperbáricas multiplaza se presurizan con aire comprimido, pueden alojar varios pacientes al mismo tiempo que respiran oxígeno puro en un circuito semiabierto mediante mascarilla nasofacial hermética o un capuchón o casco integral. La gran ventaja de un sistema multiplaza es que el personal sanitario especializado puede acompañar y asistir al paciente en caso necesario, y mantener dentro de la cámara todas las técnicas médicas que el paciente precise.



Figura 3. Cámaras hiperbáricas multiplaza A) CRIS-UTH (Hospital Dos de Maig, Barcelona) B) Hospital Marqués de Valdecilla (Santander). C) MEDIBAROX (Sanatorio del Perpetuo Socorro, Alicante). D) Instituto Karolinska (Estocolmo, Suecia)

Mecanismo de acción de la oxigenoterapia hiperbárica

La estancia en una cámara hiperbárica a una presión superior a la atmosférica produce ciertos efectos fisiológicos en toda persona, sana o enferma, que la ocupa. Unos dependen del

El Copyright de este artículo pertenece a Elsevier-Doyma.
Prohibida su impresión, reproducción, duplicado,
o cualquier otro procedimiento de copia sin citar el orígen.

aumento de la presión ambiental per se, y otros de la elevación de la presión parcial del oxígeno. Todos obedecen a leyes físicas fundamentales, y afectan sin excepción a toda persona que ocupa una cámara hiperbárica y/o respira oxígeno a presión elevada. Pero cuando hay un sustrato patológico, la presión elevada de oxígeno desencadena mecanismos especiales para hacer frente a aquella situación, que constituyen los efectos indirectos o terapéuticos de la OHB. Y como toda modalidad terapéutica, hay efectos adversos que pueden ser tóxicos en sentido estricto, o bien secundarios a la terapéutica principal.

Efectos directos o fisiológicos de la oxigenoterapia hiperbárica

Estos mecanismos no requieren demostración ni tienen excepciones, pues derivan estrictamente de la aplicación de leyes físicas fundamentales.

Efectos volumétricos

Según la ley de Boyle-Mariotte, toda elevación de la presión ambiental disminuye el volumen de las cavidades orgánicas aéreas que no están en contacto con las vías respiratorias (vejiga urinaria, tracto digestivo, órgano de la audición, senos paranasales) de forma inversamente proporcional (tabla 1). Este efecto es reversible al restablecer el valor de la presión atmosférica. Todos los objetos huecos, o que contengan aire en su interior, experimentan las mismas variaciones de volumen. Así ocurre con el contenido de las ampollas de medicamentos, las cámaras de goteo de las perfusiones intravenosas, o los aparatos electromédicos que contengan aire encapsulado en alguno de sus componentes (fig. 4).

Efectos solumétricos

Según la ley de Henry, al respirar oxígeno puro en medio hiperbárico se produce un aumento de la presión arterial de oxígeno que es directamente proporcional a la presión absoluta. En función de la ley de Dalton, el contenido gaseoso de la mezcla respiratoria puede ser modificado a voluntad, y la presión parcial de cada gas resultante será proporcional a su concentración en la mezcla. En oxigenoterapia normobárica convencional se utilizan dispositivos de suministro no herméticos, de bajo o de alto flujo, que enriquecen el aporte de oxígeno respiratorio pero que nunca alcanzan una concentración elevada. Es un error muy frecuente atribuir altas concentraciones a los dispositivos de alto flujo tipo Venturi, cuando en realidad aportan leves aumentos de oxigenación. En situación de OHB se utilizan dispositivos herméticos de bajo flujo que impiden la mezcla con aire ambiental[9,10]. Al combinarse este efecto de alta concentración con un aumento de la presión absoluta del medio y, por tanto, de una elevada presión parcial del gas, se alcanzan valores de presión arterial de oxígeno superiores a 2.000 mmHg, cuando la presión de la cámara alcanza el valor de 3 atmósferas absolutas (ATA).

En condiciones normales el oxígeno es transportado principalmente por la hemoglobina, y sólo una pequeña parte, el 0,3%, permanece de forma libre disuelto en el plasma. Bajo condiciones de OHB, se obtiene rápidamente la saturación de la hemoglobina, y a partir de ese punto todo el remanente de oxígeno circula en estado de disolución plasmática (fig. 5). Al combinarse la hiperbaria con la alta concentración de los dispositivos hiperbáricos, el aumento de oxígeno plasmático no es lineal sino logarítmico, y a la presión ambiental de 3 ATA sobrepasa el 6,8% (tabla 2). Es decir, la OHB incrementa más de 23 veces el transporte plasmático de oxígeno. De ello se deriva también, como acción directa, un aumento de la presión venosa de oxígeno, que puede superar los 600 mmHg, y de presión tisular de oxígeno, que puede sobrepasar los 400 mmHg. Se trata en todos los casos de un oxígeno libre, que accede a los tejidos por difusión simple a favor de gradiente de presión. Es un oxígeno no ligado a la hemoglobina y, por tanto, no limitado por factores reológicos que impidan el acceso de los hematíes a la circulación capilar terminal, o por trastornos metabólicos (diabetes), ni por efectos tóxicos de sustancias contaminantes (monóxido de carbono, cianhídrico), ni frenado por las alteraciones de drenaje de algunas enfermedades, como las lesiones radioinducidas, las enfermedades inflamatorias y las necrosantes.

El organismo se protege de la elevada cantidad de oxígeno por varios mecanismos. El primero de ellos es vasomotor. A menudo se olvida que toda forma de oxigenoterapia normobárica implica un potente efecto vasoconstrictor que justifica su administración en la llamada "cefalea en racimos" *(cluster headache)* y que explica asimismo los trastornos visuales. En condiciones hiperbáricas, la vasoconstricción hiperóxica se contrarresta por la elevada presión parcial del oxígeno, que logra mantener en todos los casos un saldo de oxígeno favorable, es decir, se trata de una vasoconstricción no hipoxemiante. Los estudios realizados por Saltzman en

TABLA 1. Variaciones de volumen que experimentan las cavidades y los espacios aéreos cerrados en función de los cambios de presión, por efecto de la ley de Boyle-Mariotte

Profundidad (m/agua)	Presión (ATA)	Volumen relativo	Implosión (%)
0	1	100	–
10	2	1/2	50
20	3	1/3	33,3
30	4	1/4	25
40	5	1/5	20
50	6	1/6	16,7

El Copyright de este artículo pertenece a Elsevier-Doyma. Prohibida su impresión, reproducción, duplicado, o cualquier otro procedimiento de copia sin citar el orígen

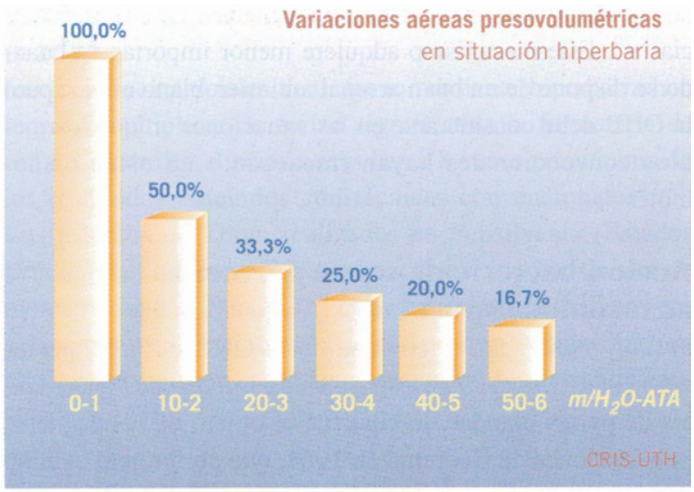

Figura 4. Variaciones presovolumétricas bajo oxigenoterapia hiperbárica Al aumentar la presión de la cámara, disminuye de forma inversamente proporcional el volumen de las cavidades huecas y de los espacios aéreos (ley de Boyle-Mariotte).

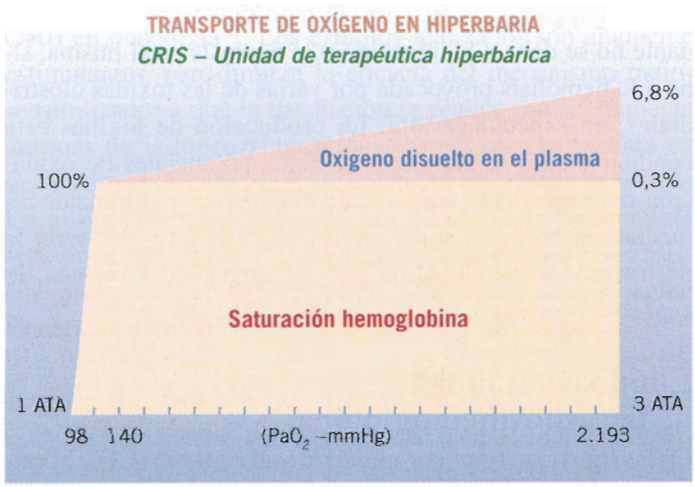

Figura 5. Mecanismo de acción de la oxigenoterapia hiperbárica. Al aumentar la presión ambiental y administrar oxígeno a alta concentración, la presión arterial de oxígeno (PaO_2) a una presión ambiental de 3 ATA sobrepasa los 2.000 mmHg, y la cantidad de oxígeno disuelto en la sangre aumenta del 0,3 al 6,8%

TABLA 2. Variaciones de PaO_2 y de oxígeno disuelto en plasma, en condiciones de oxigenoterapia hiperbárica (CRIS-Unitat de Terapéutica Hiperbàrica)

Medio respiratorio	PaO_2 (mmHg)	Oxígeno plasmático (%)
Aire 1 ATA	98	0,3
Oxígeno 1 ATA	673	2,0
Oxígeno 2 ATA	1433	3,8
Oxígeno 3 ATA	2193	6,8

ATA: atmósferas absolutas; PaO_2: presión arterial de oxígeno.

1968, a partir de exploraciones funduscópicas efectuadas en medio hiperbárico, pusieron de manifiesto una gran hiperoxigenación a pesar de la acusada vasoconstricción. Más recientemente, Mathieu y Wattel han confirmado estas hipótesis mediante técnicas de capilaroscopia en pacientes con una enfermedad vascular en tratamiento con OHB, en quienes se observa una moderada vasoconstricción pero con un nivel de oxigenación satisfactorio o incluso elevado[11,12].

El segundo y potente mecanismo es la gran producción de radicales libres de oxígeno (RLO). Este fenómeno podría suponer un efecto adverso, motivo por el cual ha sido exhaustivamente investigado. La realidad es que la aparición de RLO en condiciones de OHB provoca una rápida respuesta de antioxidantes, en especial peroxidasas, superoxidismutasas y otros, tan elevada que sobrepasa con mucho el estímulo inicial[13-15]. De hecho, en animales de experimentación una sola sesión de hiperoxia produce antioxidantes en cantidad suficiente para prevenir el estrés oxidativo de los tratamientos prolongados con oxigenoterapia a presión atmosférica cuya respuesta antioxidante es escasa. Este mecanismo protector está relacionado con un efecto estimulante de la formación de óxido nítrico (ON).

Efectos indirectos o terapéuticos de la oxigenoterapia hiperbárica

Los cambios en el volumen de los gases, la hiperoxia arterial, venosa y tisular, el aumento del transporte y la disponibilidad del oxígeno plasmático por difusión simple, la vasoconstricción periférica no hipoxemiante, la estimulación de la formación de ON, y la gran formación de antioxidantes, pueden proporcionar un efecto terapéutico en todas las enfermedades en que exista hipoxia tisular general o local como factor etiopatogénico, o bien un cortejo fisiopatológico dependiente de oxígeno. En determinados estados patológicos se producen acciones terapéuticas específicas en algunas enfermedades. Se describen brevemente a continuación los efectos más importantes.

Disminución del volumen de embolias gaseosas

Al aumentar la presión ambiental, disminuye de forma inversamente proporcional el volumen de burbujas aeroembólicas. El aumento de la presión parcial de oxígeno y la reducción de la de nitrógeno aceleran su reabsorción a favor de gradiente[16,17] hasta lograr su eliminación, lo que se conoce como "ventana de oxígeno".

Efecto "Robin-Hood"

La vasoconstricción periférica hiperbárica es un mecanismo fisiológico de defensa frente a la hiperoxia y, por tanto, afecta en mayor medida a los miembros sanos, de forma proporcional a su tasa de perfusión tisular. Cuando hay un estado de hipoxia local (vasculopatías periféricas, síndromes com-

El Copyright de este artículo pertenece a Elsevier-Doyma.
Prohibida su impresión, reproducción, duplicado,
o cualquier otro procedimiento de copia sin citar el origen.

partimentales, edema maligno, trastornos metabólicos), ese territorio se beneficia del volumen plasmático obtenido a expensas de la vasoconstricción de los territorios sanos[11,12]. Es decir, se trata de un fenómeno similar, pero en sentido opuesto, al conocido "robo arterial" que afecta a los territorios isquémicos cuando se administran vasodilatadores generales, con lo cual el flujo en el territorio isquémico disminuye a causa del volumen atrapado en los territorios indemnes vasodilatados. En estado de hiperoxia ocurre lo contrario: la vasoconstricción del tejido sano, "el rico", sobrealimenta al territorio hipóxico, "el pobre".

Estímulo de la microneovascularización y neocolagenización. Angiogénesis

La OHB favorece los mecanismos oxidativos esenciales para la formación de un exuberante tejido de granulación, en los estados en que por causas hipóxicas este mecanismo está retardado o incluso abolido, como en la microangiopatía diabética, los tejidos irradiados, las arteriopatías en estadios avanzados, los trastornos tróficos en las enfermedades sistémicas, la enfermedad de Crohn, las vasculitis, la enfermedad de Raynaud y otros. Por otro lado, la alternancia de los ciclos hiperoxia/normoxia constituye un conocido estímulo angiogenético[18-20]. Ambos mecanismos están hoy en día muy bien estudiados en modelos experimentales y descritos en amplias revisiones clínicas con técnicas iconográficas. Por mecanismos similares, la OHB ha demostrado también un cierto efecto sobre el metabolismo fosfocálcico, lo que ha dado lugar a estudios experimentales que tratan de explicar un conocido efecto positivo en los retardos de calcificación[21-23]. El papel de la OHB en el tratamiento de los trastornos de cicatrización tisular se ha analizado en un Congreso Europeo de Consenso y en un taller *(workshop)* multidisciplinario.

Reactivación de la capacidad fagocítica dependiente de oxígeno de los granulocitos polimorfonucleares

Está muy bien estudiada en sofisticados estudios experimentales, que sientan las bases de la aplicación de la OHB en algunas infecciones crónicas por gérmenes aerobios, en especial las producidas por *Staphylococcus aureus y Pseudomonas aeruginosa*, en las cuales la OHB ha demostrado un efecto sinérgico con la tobramicina[24-27]. Los granulocitos polimorfonucleares (PMN) pierden su capacidad fagocítica cuando la presión tisular de oxígeno desciende por debajo de 30 mmHg. Al aumentar la presión tisular de tejidos infectados de forma crónica, los PMN recuperan su capacidad y los mecanismos de leucodiapédesis reaparecen.

Acción bacteriostática sobre algunos gérmenes anaerobios no esporulados

En especial sobre *Bacteroides fragilis, Actinomices, Rhizopus* y otros anaerobios estrictos, o bien facultativos que adoptan el perfil anaeróbico como mecanismo de resistencia[28,29]. Este mecanismo adquiere menor importancia cuando se dispone de un buen arsenal antimicrobiano eficaz, pero la OHB debe considerarse en las situaciones en que los medios convencionales hayan fracasado o no estén disponibles[30].

Acción bactericida sobre gérmenes anaerobios esporulados

Es muy conocida la actividad de la OHB en las especies del género *Clostridium* causantes de infecciones necrosantes de partes blandas, lo cual fue el objeto de las primeras publicaciones de Boerema en 1961, que abrieron el camino para el desarrollo actual de la medicina hiperbárica. Además del efecto bacteriostático ya descrito, la OHB logra la lisis directa del germen cuando se aplica a una presión de 3 ATA[31].

Bloqueo de la formación de toxinas clostridiales

Este mecanismo es más importante que el anterior, pues en la llamada gangrena gaseosa, la mortalidad precoz y fulminante no se debe a la infección o la necrosis en sí misma, sino a la hemólisis provocada por varias de las toxinas clostridiales, en especial la alfa. La producción de toxinas está condicionada a la presencia de bajos potenciales de oxidación-reducción[32]. El aumento de dicho potencial frena de inmediato la producción de toxinas, incluso antes de lograr la destrucción o la inhibición del crecimiento del germen, lo cual sólo puede lograrse mediante la OHB[33].

Eliminación rápida de la carboxihemoglobina

En las intoxicaciones por monóxido de carbono (CO), la carboxihemoglobina (HbCO) forma una molécula 240 veces más estable que la oxihemoglobina. La vida media de la HbCO en aire ambiente es de 520 min, mientras que al respirar oxígeno al 100% a presión atmosférica es de 80 min, y con oxígeno hiperbárico a 3 ATA se reduce a 23 min[34-37].

Restablecimiento de la respiración celular mitocondrial

En las intoxicaciones por CO y por cianhídrico se afecta la respiración mitocondrial por un bloqueo competitivo del ON alterando la cadena citocromo-oxidasa A3. Diversos estudios han demostrado que este mecanismo persiste durante varios días después del rescate cuando la HbCO ya se ha normalizado, y es demostrable incluso en intoxicaciones por CO aparentemente leves[38-41]. Los mismos trabajos han demostrado que este efecto es de menor envergadura y se recupera con mayor rapidez en los pacientes que han recibido OHB.

El Copyright de este artículo pertenece a Elsevier-Doyma.
Prohibida su impresión, reproducción, duplicado,
o cualquier otro procedimiento de copia sin citar el orígen

Estimulación de la formación de células madre

Las presiones parciales de oxígeno mediante hiperbaria han logrado multiplicar de forma significativa la formación de células madre en algunas zonas hasta 8 veces por encima de los resultados obtenidos con técnicas convencionales[42,43]. Los estudios de Thom realizados en Pensilvania (Estados Unidos) han tenido una gran repercusión, a pesar de que de momento no han pasado de la fase experimental[44]. Estas observaciones en el momento actual no tienen significación clínica pero pueden ser el fundamento de futuras aplicaciones de la OHB.

Radiosensibilización tumoral

Los efectos de las presiones tisulares de oxígeno sobre la terapéutica antitumoral, ya sea por hipoxia o por hiperoxia, son bien conocidos[45-48]. La caótica neovascularización tumoral altamente sensible a la difusión de oxígeno plasmático puede aumentar la radiosensibilidad de algunos tumores. Como contrapartida no hay estímulo de crecimiento tumoral de la OHB en sí misma, tal como ha sido objeto de estudio y demostración desde los primeros inicios de la utilización de OHB en oncología[49]. Los estudios realizados son altamente estimulantes, pero limitan la eficacia del mecanismo radiosensibilizador a que la irradiación se realice inmediatamente después de la hiperoxigenación, lo cual sólo es posible en instalaciones hiperbáricas diseñadas a tal efecto dentro de los hospitales oncológicos. En el momento de escribir este artículo se está completando uno de estos centros hiperbáricos, para uso exclusivamente oncológico, anexo al Hospital General de Castellón, en la Comunidad Valenciana.

Estimulación de la síntesis de óxido nítrico

Cada vez se conoce más el papel que ejerce el ON en diversos estados patológicos. Varios fármacos de aparición reciente, que han aportado nuevos horizontes terapéuticos a enfermedades o situaciones sin tratamiento hasta ahora conocido, se basan en la utilización adecuada del ON[50]. De la misma forma, el papel estimulante de la OHB en la síntesis de ON ya no es un mecanismo experimental, sino un efecto bien documentado que explica alguna de las acciones de la OHB conocidas de forma empírica y abre un amplio camino hacia nuevas indicaciones terapéuticas.

Otros posibles efectos

El análisis de la literatura médica internacional descubre otros mecanismos experimentales que se apoyan en bases empíricas o se desprenden de observaciones clínicas de amplio alcance. Las más conocidas son el efecto inmunomodulador, o el aumento de la tolerancia a la glucosa en pacientes diabéticos. Si bien se dispone de una amplia bibliografía sobre estos hallazgos anecdóticos, actualmente no hay evidencias para considerarlos como posibles mecanismos aceptados.

Efectos no demostrados

Amparados en la excesiva difusión de publicaciones poco rigurosas, a través de las redes de comunicación informática, se han difundido mecanismos hipotéticos de la OHB que se apoyan solamente en opiniones de algunas personas o interpretaciones cuestionables de determinados casos clínicos. No está demostrado que la OHB tenga un efecto objetivable en la tersura de la piel, la pervivencia neuronal, el envejecimiento, los mecanismos reproductores o la cicatrización tisular en personas y/o tejidos sanos. Lamentablemente, estos conceptos han logrado una gran difusión a través de los medios no convencionales de difusión, que recogen opiniones entusiastas sin estar apoyadas en análisis científicos ni en publicaciones médicas referenciadas, tal como es habitual en algunas de las llamadas nuevas terapéuticas naturales, antienvejecimiento o estéticas.

Efectos secundarios o adversos de la oxigenoterapia hiperbárica

El aumento de presión podría provocar lesiones barotraumáticas sobre el tímpano, los senos paranasales y las cavidades huecas del organismo. A glotis cerrada, los pulmones son un espacio aéreo confinado, y pueden sufrir también efectos barotraumáticos si no se adoptan las medidas preventivas adecuadas[51,52]. Con un mínimo de entrenamiento, estos efectos adversos se evitan con facilidad. La hiperoxia incrementa la formación de antioxidantes enzimáticos que intentan frenar el aumento de radicales libres. Si este mecanismo compensador es insuficiente, se puede producir el llamado estrés oxidativo[13-15]. Cuando se alcanza una presión parcial de oxígeno muy elevada, y la liberación de antioxidantes ha sido insuficiente, puede presentarse un cuadro de irritación cortical que se manifiesta en forma de crisis convulsiva tónica, descrita por Paul Bert en 1878[53]. Cede de inmediato al retirar la mascarilla de oxígeno y pasar el paciente a respirar aire ambiente. No deja secuelas, salvo la conocida aura poscomicial. En la experiencia de CRIS-UTH se ha observado una crisis hiperóxica una vez cada 5.000 sesiones de tratamiento. En exposiciones muy continuadas al oxígeno hiperbárico (más de 10 h ininterrumpidas o 200 h acumulativas) pueden presentarse efectos tóxicos sobre el aparato respiratorio, que se manifiestan de forma precoz con una disminución de la capacidad vital, descrita en 1899, que se conoce como efecto de Lorrain-Smith. Más adelante, los efectos tóxicos del oxígeno sobre el aparato respiratorio fueron estudiados exhaustivamente por Comroe, en 1945, y más adelante por Clark y Frank, entre otros autores[54-58]. La conocida fibroplasia retrolental, descrita en los recién nacidos al abandonar las incubadoras, es inherente a la inmadurez ocular neonatal[59,60] y no se produce una vez pasados los primeros meses de vida[61,62]. Por

El Copyright de este artículo pertenece a Elsevier-Doyma.
Prohibida su impresión, reproducción, duplicado,
o cualquier otro procedimiento de copia sin citar el orígen

el contrario, algunos pacientes pueden experimentar un trastorno visual transitorio, conocido como miopía hiperbárica[63,64]. No se trata de un trastorno verdadero de la refracción, sino que obedece a una deformación morfológica transitoria del globo ocular, pero el efecto sobre la función visual es equivalente. Dada la frecuente hipermetropía de los pacientes ancianos, que a menudo reciben OHB por enfermedades metabólicas o vasculares, esta alteración visual es muchas veces referida como un efecto favorable en lugar de adverso, y podría ser también la causa de una valoración inadecuada de los resultados terapéuticos. En cualquier caso, se trata de una situación transitoria que revierte al cabo de unos días de finalizar el tratamiento. En los pacientes con cataratas ya establecidas, éstas pueden experimentar una aceleración de su evolución[65,66] durante el tratamiento hiperbárico, pero no se producirá ningún efecto desencadenante en los ojos sanos. Utilizando pautas de tratamiento con una duración inferior a 3 h y una presión máxima de 3 ATA, la OHB es una modalidad segura y con un margen terapéutico muy amplio, pues la presentación de efectos secundarios es excepcional[67].

Accidentes técnicos. Precauciones y medidas de seguridad

Toda elevación de la presión parcial del oxígeno ambiental acelerará un proceso de combustión, que en el caso de fluidos inflamables podría producirse de forma incontrolada. El riesgo de deflagración en ambiente hiperbárico existe, aunque se mantiene en un margen muy reducido[68]. La prevención consiste en eliminar al máximo los productos combustibles del interior de la cámara, minimizar los comburentes, y adoptar medidas activas y pasivas de seguridad. El riesgo no deriva de una hipotética mayor peligrosidad del medio hiperbárico, sino del devastador efecto del fuego en cualquier ambiente confinado, como en el interior de automóviles, aviones, submarinos, o viviendas cerradas e inaccesibles desde el exterior. Las estrictas medidas de seguridad y prevención establecidas por las comisiones internacionales especializadas han reducido este riesgo a su mínima expresión[69,70]. Correlacionando el número de instalaciones y la cifra de accidentes, se han documentado más casos de incendios en clínicas u hospitales que en centros de medicina hiperbárica.

Indicaciones y contraindicaciones de la oxigenoterapia hiperbárica

Los efectos directos e indirectos de la OHB abren camino a una larga serie de indicaciones médicas basadas en aquellos principios. La euforia excesiva prodiga, a menudo, indicaciones sin fundamento apoyadas en publicaciones que no resisten un análisis científico. Afortunadamente, las revisiones y publicaciones críticas de la UHMS en Estados Unidos[6], y en Europa los Congresos de Consenso del ECHM[7], organizados de forma periódica y siempre de alcance multidisciplinario, en los cuales también tienen voz obligatoriamente los detractores de la OHB, permiten obtener conclusiones de validez. Ambas instituciones siguen de forma muy cercana los principios de lo que hoy se conoce como medicina basada en verificaciones, o en la evidencia, según la peculiar versión de algunos traductores. En función de estos criterios, las indicaciones de la OHB se escalonan en tres apartados:

1. Indicaciones preferentes. Enfermedades en las que la OHB constituye el único tratamiento eficaz, o bien posee un efecto esencial, junto con otras intervenciones terapéuticas.

2. Indicaciones complementarias. Enfermedades en las que la aplicación de la OHB no es imprescindible ni esencial, pero posee una acción beneficiosa, probada en estudios clínicos y experimentales.

3. Indicaciones experimentales. Situaciones en que la OHB puede tener un efecto terapéutico aceptable o interesante, en algún aspecto de la enfermedad, basado en una hipótesis terapéutica consistente, con un sistema de control y de evaluación de resultados definido, y aplicable en estudios controlados.

Indicaciones preferentes

Embolismo gaseoso

Ciertos traumatismos y algunas técnicas quirúrgicas o instrumentales (hemodiálisis, circulación extracorpórea, ventilación mecánica) pueden permitir la entrada de aire en el torrente circulatorio. El pronóstico del embolismo gaseoso (EG) arterial es más grave que el venoso, y depende en gran medida del volumen de aire inoculado y de la demora en aplicar el tratamiento[71-75]. El aumento de la presión ambiental produce de inmediato una disminución del volumen del aire embolígeno inversamente proporcional a la presión de la cámara hiperbárica. El aumento de la presión parcial de oxígeno y la ausencia de nitrógeno en el medio respiratorio aceleran la reabsorción de las embolias a favor de gradiente tensional. Los tratados clásicos de patología quirúrgica describen diversos procedimientos y tratamientos farmacológicos que no son más que paliativos o sintomáticos, pero rara vez mencionan la OHB, que es el único tratamiento etiológico del EG de cualquier origen, ya sea traumático, barotraumático, disbárico o quirúrgico. Por razón de su escasa prevalencia, y dado que el EG suele ser mayoritariamente yatrógeno –por lo cual a menudo se oculta y rara vez se comunica–, la casuística en esta indicación es muy reducida.

El Copyright de este artículo pertenece a Elsevier-Doyma.
Prohibida su impresión, reproducción, duplicado,
o cualquier otro procedimiento de copia sin citar el orígen

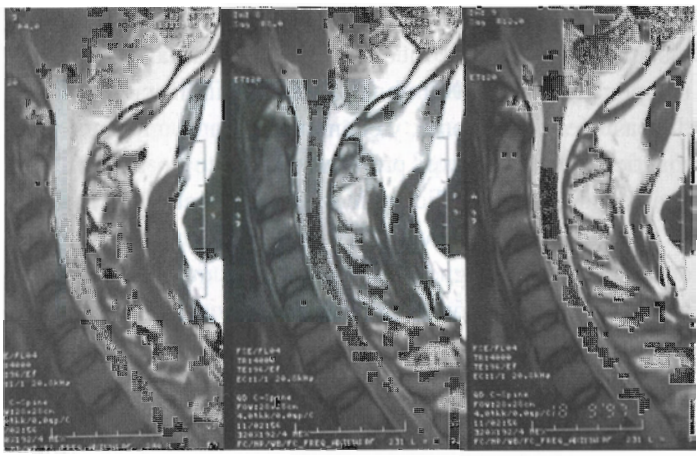

Figura 6. Infartos medulares en un caso grave de disbarismo descompresivo medular (observación del autor)

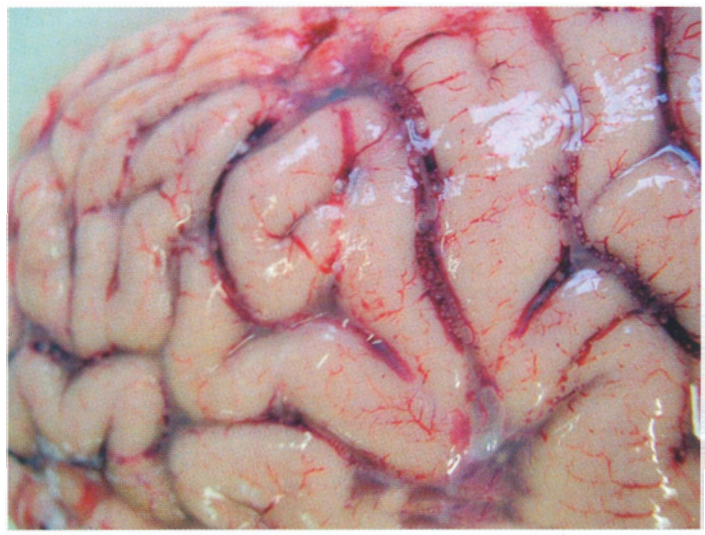

Figura 7. Múltiples embolias gaseosas cerebrales en un síndrome de hiperpresión intratorácica. Cortesía del Dr. Rodrigo Ramírez Corsi (Chile).

Enfermedad por descompresión

En los accidentes disbáricos de los buceadores, los aviadores, los astronautas y las personas que trabajan con aire comprimido, se produce un fenómeno de infiltración aérea en algunos tejidos ricos en grasa, y polimicroembolismo aéreo multifocal debido a la sobresaturación tisular de nitrógeno. La embolización es venosa y causa un colapso retrógrado e infarto de la médula espinal, provocando sintomatología hipóxico-isquémica o irritativa dependiente de la zona afectada (fig. 6). La presencia de burbujas en la sangre da lugar a alteraciones hemodinámicas y reológicas que pueden conducir a un estado de hemoconcentración, hipovolemia y coagulopatía de consumo muy graves[76-78]. La OHB acelera la reabsorción del nitrógeno intersticial, disminuye el volumen de las microburbujas embolígenas y combate la hipoxia tisular. La recompresión a 2,8 ATA aplicando OHB discontinua durante un período de 2-6 h es también útil de forma discontinua e intermitente en los accidentes tratados al cabo de varias horas después de su inicio. En la experiencia de CRISUTH (695 casos el 31 de diciembre de 2008), la sintomatología neurológica grave afectaba al 81,7% de los accidentados y la respuesta fue favorable en un 89,3% de ellos, a pesar de que en más de dos tercios la OHB se aplicó al cabo de más de 3 h del comienzo de los síntomas.

Síndrome de hiperpresión intratorácica

También denominado síndrome de sobrepresión pulmonar, es el menos conocido de los accidentes disbáricos. Cuando se produce una disminución brusca de la presión ambiental y el individuo no evacua de forma satisfactoria el contenido pulmonar, el aumento relativo de la presión intratorácica fuerza la salida de aire hacia otros territorios y da lugar a neumomediastino, enfisema subcutáneo y, más raramente, neumotórax y neumoperitoneo[51,52,79]. El aire hiperpresurizado puede acceder al torrente circulatorio, e irrumpir en los troncos supraórticos. Se liberan entonces numerosas embolias gaseosas arteriales que afectan con preferencia al cerebro (fig. 7). Las burbujas pueden provocar también alteraciones hemodinámicas y reológicas graves con hipovolemia, hemoconcentración y coagulopatía de consumo. La OHB disminuye el volumen de las burbujas embolígenas, acelera su reabsorción y combate la hipoxia tisular. Es preciso recomprimir al paciente hasta una presión máxima que oscila entre 2,8 y 6 ATA, y aplicar OHB intermitente durante 4-6 h a 2,8 ATA[79]. En la experiencia de 97 casos tratados en CRISUTH hasta diciembre de 2008, se obtuvo una respuesta favorable en el 89,7%, a pesar de que el tratamiento se comenzó varias horas después de iniciado el cuadro.

Intoxicación aguda por monóxido de carbono y por cianhídrico

La hemoglobina tiene una afinidad 240 veces mayor para el CO que para el oxígeno. En casos de inhalación de CO se forma HbCO, junto con carboximioglobina y carboximiocardioglobina, que impiden el transporte de oxígeno. La presencia de CO desplaza hacia la izquierda la curva de disociación de la hemoglobina, afecta al transporte de oxígeno, tiene acción celular letal directa sobre la respiración celular con bloqueo del citocromo oxidasa A3 mitocondrial, y provoca desmielinización del sistema nervioso central[36,37]. Superada la fase inicial, y después de un período de normalidad aparente de varias semanas, puede presentarse un cuadro neurológico degenerativo, caracterizado por la presencia de parkinsonismo, extrapiramidalismo y lesiones desmielinizantes irreversibles, que pueden sumir al intoxicado en una situación vegetativa (fig. 8). Una vez retirado el tóxico, y después del soporte vital básico, el paciente tiende a la curación espontánea en los casos leves o medianamente graves. No hay ningún estudio comparativo que demuestre que la aplicación de ba-

El Copyright de este artículo pertenece a Elsevier-Doyma.
Prohibida su impresión, reproducción, duplicado,
o cualquier otro procedimiento de copia sin citar el origen.

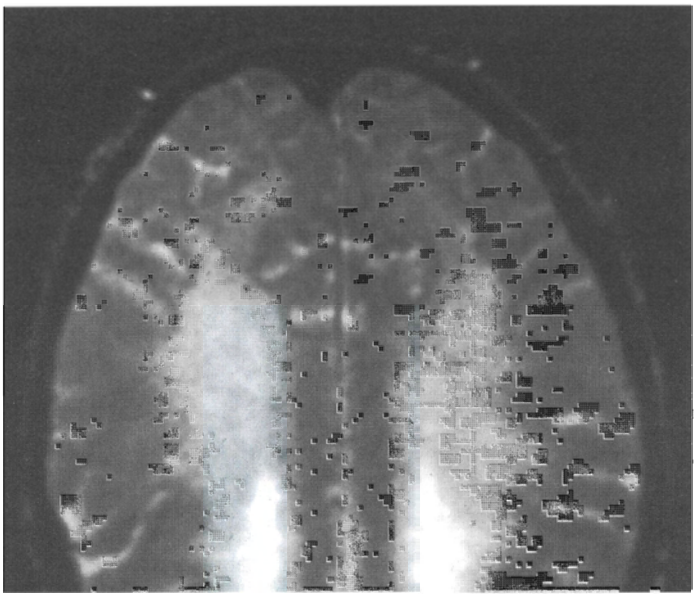

Figura 8. Imágenes de desmielinización encefálica por síndrome neurológico tardío, en una paciente con una intoxicación aguda por monóxido de carbono y cianhídrico, que no recibió oxigenoterapia hiperbárica.

jas dosis de oxígeno con dispositivos convencionales a presión atmosférica ofrezca ningún efecto beneficioso, comparado con los pacientes que evolucionaron espontáneamente respirando aire atmosférico. La OHB acelera la eliminación de la HbCO (cuya vida media de 5,5 h en aire pasa a 23 min respirando oxígeno a 3 ATA) y combate la hipoxia tisular, provocando una rápida recuperación y evitando la presentación de secuelas y el desarrollo del síndrome neurológico tardío[38,39,80-83]. Algunos estudios demuestran que la OHB acelera también de forma significativa la recuperación de la respiración celular mitocondrial[38,39,41]. En las intoxicaciones por cianhídrico (CNH) o por cianuro, no se altera el transporte hemoglobínico de oxígeno, pero se produce un bloqueo grave de la respiración mitocondrial similar al de la intoxicación por CO. La hidroxicobalamina (HCB) en dosis muy elevadas es el antídoto del cianhídrico, pero no restablece la alteración celular mitocondrial[84]. En la experiencia de CRIS-UTH en el tratamiento de las intoxicaciones por CO con OHB (2.974 casos en diciembre de 2008), la recuperación total sin secuelas se obtuvo en un 98,5%, sin constancia de ningún caso de síndrome neurológico tardío. En 92 casos se trataba de una intoxicación combinada por CNH además de CO; todos estos pacientes evolucionaron de forma satisfactoria sin haber recibido HCB. No obstante, ambos tratamientos no son incompatibles sino complementarios. La HCB es el antídoto, aunque no hay ninguna revisión o estudio que demuestre su eficacia en la práctica clínica; y la OHB, cuya utilización está bien documentada[85-89], es la mejor forma de restablecer la respiración mitocondrial. En los últimos años ha circulado una tendencia propiciada desde centros que carecen de unidad de medicina hiperbárica destinada a subvalorar la eficacia de la OHB. Desde el punto de vista de los centros de medicina hiperbárica, las intoxicaciones por CO y por CNH constituyen una indicación incómoda, casi siempre urgente, y económicamente ruinosa, pero se mantienen con un nivel preferente, ya que un análisis desapasionado y sin conflictos de intereses revela de forma clara que la OHB es la modalidad más eficaz en el tratamiento de la intoxicación aguda por CO y en las que afectan gravemente a la respiración celular. El ECHM acordó en un Congreso Europeo de Consenso no propiciar más estudios a doble ciego sobre la aplicación de OHB en las intoxicaciones por CO, por razones éticas.

Mionecrosis clostridial (gangrena gaseosa)

Es una infección de partes blandas con necrosis muscular, infiltración intramuscular gaseosa, olor pútrido, delirio, dolor local y shock, originada la mayor parte de las veces por *Clostridium perfringens*, que produce numerosas toxinas de gran virulencia (fig. 9). El cuadro se caracteriza por una gran necrosis tisular de la zona afectada, hemólisis masiva y, a menudo, desenlace fatal fulminante. Con frecuencia se diagnostican erróneamente como gangrena gaseosa cuadros de celulitis anaeróbica tóxica o infecciones mixtas. La OHB eleva el potencial oxidación-reducción de la herida y bloquea de inmediato la producción de toxinas, tiene acción bactericida directa sobre *Clostridium*, aumenta el transporte de oxígeno afectado por la hemólisis tóxica, mejora la oxigenación tisular, permite diferenciar con claridad el alcance real de la infección y define con mayor precisión la viabilidad o no de zonas aparentemente afectadas. La OHB no desplaza la práctica del desbridamiento ni la administración de antibióticos, pero modifica la táctica quirúrgica que debe realizarse en 2 tiempos: un primer desbridamiento mínimo inicial conservador, y una reintervención más amplia, si es



Figura 9. Infiltración gaseosa en un caso de celulitis anaeróbica no tóxica (A) y mionecrosis clostridial (B)

El Copyright de este artículo pertenece a Elsevier-Doyma.
Prohibida su impresión, reproducción, duplicado,
o cualquier otro procedimiento de copia sin citar el orígen

preciso, a las 28 o 48 h, habiéndose practicado ya varios tratamientos OHB. La pauta habitual consiste en sesiones de 90-120 min a 3 ATA cada 8-12 h durante 2-3 días. En un estudio multicéntrico realizado en España, en el que participaron todos los centros de medicina hiperbárica hospitalarios activos en 1986, se obtuvo una mortalidad global del 0% en las gangrenas gaseosas de origen postraumático, del 20% en las de origen posquirúrgico y del 32% en las de localización abdominal y origen espontáneo[90]. Estos datos contrastan con la elevada mortalidad referida en la literatura médica, nacional e internacional, donde con frecuencia se describe una supervivencia nula en los casos que afectan a la cavidad abdominal[91]. La OHB debe aplicarse, junto con un tratamiento antibiótico adecuado y un desbridamiento quirúrgico correcto, en todos los casos de diagnóstico comprobado, como la mejor forma de disminuir la mortalidad de esta grave enfermedad y para permitir una mejor calidad de vida para el paciente. La mayor rentabilidad terapéutica depende de la adecuada combinación de estas tres medidas terapéuticas. La OHB por sí sola no aportará resultados satisfactorios si no se combina con un tratamiento antibiótico eficaz, y un abordaje quirúrgico precoz pero no mutilante, e intensivo pero conservador al mismo tiempo. Una estrategia de este tipo es muy difícil y altamente selectiva, de forma que reduce su correcta aplicación a pocos y selectos centros hospitalarios donde el abordaje multidisciplinario se puede realizar de forma adecuada[92].

Indicaciones complementarias

Infecciones necrosantes de partes blandas no clostridiales

En algunas infecciones por gérmenes anaerobios no esporulados y en algunas infecciones mixtas, se produce un fallo de las defensas locales, por debajo de presiones tisulares de 20 mmHg, al perder los PMN su capacidad de fagocitosis dependiente de oxígeno. La hipoxia tisular facilita el anidamiento del germen, que a su vez acentúa el proceso necrótico, y afecta a la oxigenación tisular, estableciendo un círculo vicioso. La OHB complementa la antibioticoterapia y la cirugía (tratamientos preferentes), al aumentar la presión tisular en la zona afectada, estimular la fagocitosis de los PMN, proporcionar un efecto bacteriostático sobre gérmenes anaerobios no esporulados y determinadas cepas de otros gérmenes aerobios[30] y prolongar el efecto postantibiótico. La pauta consiste en sesiones de 60-90 min de duración a 2-2,5 ATA durante el tiempo en que persista la gravedad del cuadro[91]. La OHB no constituye el tratamiento de preferencia en las infecciones graves de partes blandas, pero tiene una eficaz acción complementaria junto con los antibióticos y la cirugía en el tratamiento de la necrosis genital espontánea (gangrena de Fournier) y otras fascitis necrosantes.

Traumatismos agudos de partes blandas, síndrome de aplastamiento y síndromes compartimentales

En los grandes traumatismos de partes blandas se afectan diversos tejidos de una extremidad, o de varios compartimientos. En todos los casos se produce hipoxia local secundaria a un déficit de flujo sanguíneo por lesión o compresión de los vasos y disminución de la capacidad de transporte. En las lesiones musculares graves, a menudo se añade un síndrome de aplastamiento caracterizado por la aparición de shock e insuficiencia renal aguda. Sus componentes esenciales son el aumento de presión en un espacio limitado, con afectación circulatoria y funcional, por disminución del volumen compartimental o aumento de su contenido, o por compresión externa secundaria. Se han descrito cuadros similares sin traumatismo previo en pacientes en estado de coma durante largos períodos, así como en intoxicaciones por barbitúricos, CO o alcohol. La muerte se produce a causa de insuficiencia renal aguda por liberación masiva de mioglobina, que precipita en el túbulo renal produciendo necrosis tubulointersticial, a lo que se añade una sobreinfección del compartimiento, sepsis y shock. El tratamiento clásico consiste en descompresión quirúrgica, extirpación del tejido necrótico y depuración extrarrenal. La OHB aumenta la oxigenación plasmática, produce vasoconstricción periférica no hipoxemiante, reduce la diapédesis y el edema, delimita las zonas hipóxicas aún viables respecto a las no recuperables, facilita el papel de la cirugía, limita su extensión, mejora la recuperación funcional de los tejidos y aumenta la biodisponibilidad de los antibióticos. La pauta consiste en sesiones de 90 min a 2,5 ATA, junto con los demás tratamientos (fig. 10). En algunas comunicaciones clínicas y estudios prospectivos, a doble ciego, se refieren buenos resultados añadiendo OHB al resto de medidas terapéuticas[93].

Osteomielitis crónicas refractarias

Algunas osteomielitis crónicas adoptan una forma evolutiva refractaria y son rebeldes a todas las formas de tratamiento, con lo que la enfermedad se prolonga durante un tiempo indefinido. Esta tórpida evolución se debe a la adopción de mecanismos de resistencia por parte del germen y a la ineficacia de los mecanismos naturales de defensa frente a un área inaccesible, hipóxica y con nula biodisponibilidad de los antibióticos. La OHB ha demostrado su eficacia en el tratamiento de alguna de estas enfermedades al proporcionar un aumento de las defensas locales estimulando la fagocitosis dependiente de oxígeno de los PMN, y proporcionando en ocasiones un efecto bacteriostático sobre algunos gérmenes. Estas observaciones se respaldan en trabajos experimentales y en numerosas referencias clínicas[94]. Tratándose de infecciones crónicas de muy larga evolución, los tratamientos son prolongados (a veces incluyen más de 100 sesiones), lo que obliga a plantear con cautela la relación coste/benefi-

El Copyright de este artículo pertenece a Elsevier-Doyma.
Prohibida su impresión, reproducción, duplicado,
o cualquier otro procedimiento de copia sin citar el orígen.

Figura 10. Síndrome compartimental muy grave tratado con oxigenoterapia hiperbárica (observación del autor).

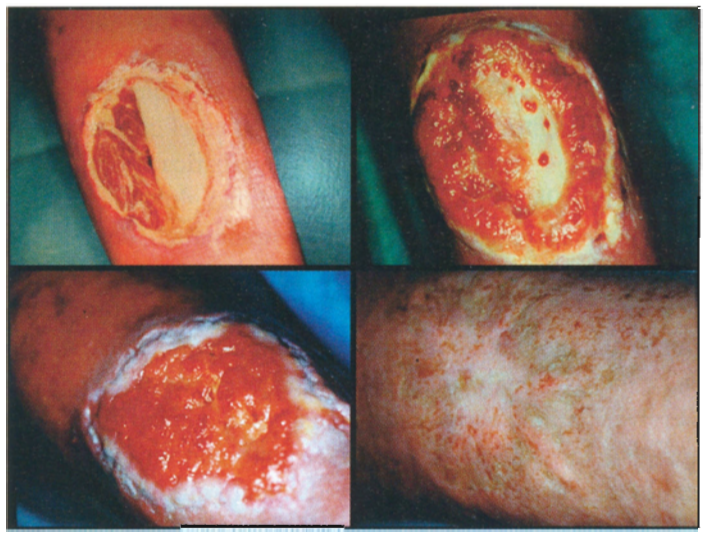

Figura 11. Formación de tejido de granulación exuberante en un retardo de cicatrización de larga evolución con exposición ósea, tratado con oxigenoterapia hiperbárica en cámara multiplaza. Cortesía del Dr Ángel Crespo (Málaga).

cio. Con estas salvedades, la OHB es muy eficaz en el tratamiento complementario de las osteomielitis crónicas refractarias.

Retardos de cicatrización

Algunos pacientes con vasculopatías periféricas (arteriosclerosis, arteriopatía diabética, síndrome postrombótico, tromboangeítis obliterante, vasculitis por esclerodermia, isquemia postraumática) presentan trastornos tróficos de larga evolución, que persisten a pesar de haber agotado todos los recursos terapéuticos conservadores e invasivos. La cicatrización es un proceso dependiente de oxígeno, pues con presiones tisulares de oxígeno inferiores a 40 mmHg, la neovascularización, la producción de fibroblastos y la formación de colágeno están disminuidas o abolidas[95,96]. Por el mismo mecanismo se inhibe la formación de radicales libres intralisosomiales, como resultado de la actividad fagocítica de los granulocitos polinucleares, y se mantiene el círculo vicioso hipoxia → infección → retardo de cicatrización → hipoxia. Una situación especial la constituye el llamado pie diabético, una enfermedad en la que coinciden diferentes circunstancias (macroangiopatía, microangiopatía, neuropatía e infección), responsables de frecuentes amputaciones, a pesar de establecer tratamientos combinados medicoquirúrgicos[97]. La aplicación de OHB en esta enfermedad fue objeto de un Congreso Europeo de Consenso del ECHM[7]. Otra situación crítica la constituyen los injertos y colgajos, que se implantan en zonas hipóxicas, irradiadas e infectadas, así como los reimplantes[98-100] y las quemaduras de mal pronóstico[101-103]. En todas estas afecciones la hipoxia tisular en las primeras horas es responsable de los fracasos terapéuticos. En las formas perianales de la enfermedad de Crohn, los trastornos tróficos superficiales de larga evolución pueden ser significativos, y afectan en gran medida a la calidad de vida de estos pacientes[104-106]. La OHB aumenta la presión tisular de oxígeno estimulando la neovascularización, la proliferación de fibroblastos y una producción de colágeno más estable al potenciar el paso de prolina a hidroxiprolina y restaurar la función bactericida de los macrófagos. Es decir, la OHB restaura los procesos de angiogénesis, autorreparación y autodefensa abolidos por la hipoxia, lográndose en muchos casos la cicatrización del proceso (fig. 11). La pauta suele consistir en un número variable de sesiones de 60 min a 2-2,3 ATA hasta que se aprecie un aumento de la granulación, lo que suele ocurrir entre la segunda y la cuarta semana de tratamiento. Muchas veces son necesarios períodos de tratamiento prolongados. El uso de la oximetría transcutánea facilita la selección y la valoración de los pacientes. La OHB puede aplicarse de forma ambulatoria, y no desplaza los tratamientos clásicos que el paciente precise, con técnicas de cirugía vascular, antibioticoterapia y curas locales. La OHB es una eficaz ayuda en el tratamiento de las lesiones tróficas refractarias, que acelera la reparación de heridas tórpidas, evita amputaciones, reduce los días de hospitalización, aumenta la vitalidad y la pervivencia de los injertos y colgajos comprometidos durante las primeras 72 h, disminuye de forma sensible el coste global de la enfermedad y aumenta en gran medida la calidad de vida de los pacientes.

Lesiones radioinducidas de hueso, partes blandas y mucosas

La irradiación de áreas neoplásicas afecta con facilidad a los tejidos sanos circundantes, causando zonas necróticas cuyo sustrato anatomopatológico es una endarteritis obliterante progresiva, que a su vez deriva en un tejido hipocelular, hi-

El Copyright de este artículo pertenece a Elsevier-Doyma.
Prohibida su impresión, reproducción, duplicado,
o cualquier otro procedimiento de copia sin citar el orígen

povascular e hipóxico (tejido HHH, o "triple H"). Estas lesiones radioinducidas pueden producirse cuando se supera la dosis de 5.000 rad, y suelen manifestarse al cabo de meses o años de la irradiación. La evolución natural del proceso es su deterioro progresivo hacia la necrosis sin remisiones espontáneas. Desde finales de los años setenta, se estableció el efecto beneficioso de la OHB como tratamiento coadyuvante de la osteorradionecrosis mandibular[107-110] y también como profilaxis de complicaciones pre/posmanipulación del hueso, o tejido blando irradiado, como por ejemplo en las extracciones dentarias u operaciones de cirugía reconstructiva[111]. Mención especial merece el tratamiento con OHB de la cistitis radioinducida, complicación temida por urólogos y oncólogos. Los síntomas incluyen hematurias de repetición (que a menudo precisan transfusiones), polaquiuria, disuria e incapacitación progresiva. Los tratamientos convencionales son sintomáticos y pueden mejorar temporalmente la hematuria pero no actúan sobre la evolución natural de la enfermedad. En estadios avanzados las complicaciones pueden ser graves y requerir cirugía mutilante, como la cistectomía con derivación urinaria. La OHB restablece las tensiones tisulares de oxígeno y estimula la neovascularización y la neocolagenización del lecho hipóxico. La OHB establece un gradiente tensional tisular de oxígeno necesario para que el organismo reconozca la zona como lesión y ponga en marcha los mecanismos reparadores naturales. El pronóstico de los pacientes tratados es, por supuesto, variable, pero en opinión de algunos autores, la OHB no es un tratamiento coadyuvante sino la terapéutica de elección de la cistitis hemorrágica[112-121]. En la actualidad hay numerosas publicaciones que refieren resultados excelentes en otras lesiones óseas radioinducidas pélvicas, como proctitis[122-125], colitis y enteritis[125,126], prostatitis[126,127], y vaginitis rádicas[128]. También se ha aplicado la OHB en lesiones neurológicas radioinducidas[129-132].

Indicaciones experimentales

Retinopatías oclusivas agudas

Las obstrucciones de la arteria central de la retina, o de sus ramas principales, tienen un pronóstico ominoso debido a la escasez de tratamientos eficaces y a la extrema sensibilidad de la retina a la hipoxia. No hay posibilidad de una mejoría espontánea. Existe fundamento para aceptar que la circulación coroidea, responsable aproximadamente del 20% del aporte nutricio de la retina en condiciones normales, puede adoptar una función vicariante enriquecida por la OHB. De esta forma es posible mantener viable la retina mientras su arteria central, o las ramas ocluidas, se repermeabilizan, lo cual ocurre de forma espontánea en todos los casos entre 2 y 4 semanas después de la oclusión aguda[133-135]. Cuando esto se logra, el paciente puede experimentar en ese momento una importante recuperación de su función visual, incluso en tratamientos iniciados varias horas después de la oclusión aguda.

Hipoacusia neurosensorial

La llamada sordera súbita es una afección idiopática del oído interno que se caracteriza por una sordera de percepción generalmente unilateral y sin causa aparente; en más de la mitad de los casos el déficit de audición es permanente. Se han postulado varias teorías acerca de su origen: viral, isquémico, traumático por rotura de la membrana de Reissner y otras. Con independencia de cuál sea el origen del cuadro, al parecer se produce una situación de anoxia/hipoxia de las células ciliadas de la cóclea, que son muy sensibles a las variaciones del aporte de oxígeno necesario para sus funciones fisiológicas, las cuales exigen un alto consumo de oxígeno. La OHB ha demostrado un efecto favorable en aproximadamente las dos terceras partes de los pacientes tratados, según se desprende de amplias revisiones multicéntricas[136-138]. El resultado satisfactorio no siempre está en relación con la precocidad del tratamiento ni tampoco con la antigüedad del cuadro deficitario. Algunos estudios multicéntricos en curso pretenden aclarar el papel que corresponde a la OHB en el tratamiento de estos trastornos de audición, cuya satisfactoria eficacia terapéutica tal vez no está necesariamente ligada al origen súbito del trastorno ni a la inmediatez de la prestación terapéutica.

Encefalopatía hipóxico-isquémica

Los episodios traumáticos o incidentales, así como algunas enfermedades isquémicas y/o metabólicas encefálicas agudas, desembocan en un estado de deficiencia neurológica con incapacidad funcional total, coma superficial o profundo y situación vegetativa. La mayoría de estas situaciones son irreversibles y constituyen un problema sanitario a largo plazo y con un coste social muy elevado. La OHB puede ser útil para aliviar el déficit de estos pacientes y acelerar su rehabilitación[139-144]. En función de la teoría de la "penumbra isquémica", fundamento del amplísimo arsenal farmacéutico que suele utilizarse de forma no contrastada, algunas neuronas, como resultado de una agresión hipóxica mantenida, pueden entrar en un estado de nulidad funcional sin haber alcanzado todavía el estado de muerte celular. Si bien la célula necrótica, por definición, es irrecuperable, las neuronas que se hallan en estado de penumbra isquémica no responden a los estímulos farmacológicos, pero sí captan el oxígeno plasmático que se les transfiere por difusión simple a favor del gradiente, con lo cual podrían recuperar total o parcialmente su actividad. Se trataría de cuadros genuinamente anóxicos y agudos, limitados en el tiempo (ahogamiento, electrocución, paro respiratorio fortuito, etc.), sin adición de otros trastornos patológicos, desarrollados en personas previamente sanas. Los resultados obtenidos hasta la fecha son

El Copyright de este artículo pertenece a Elsevier-Doyma.
Prohibida su impresión, reproducción, duplicado,
o cualquier otro procedimiento de copia sin citar el orígen.

muy satisfactorios, incluso en aplicaciones demoradas, y justifican la continuación en esta línea de trabajo de forma controlada.

Síndromes de isquemia-reperfusión

La formación de radicales libres es tan exuberante bajo condiciones hiperbáricas que una sola sesión de OHB protege del estrés oxidativo en animales de experimentación que habrán de respirar oxígeno normobárico de forma prolongada, así como en estudios experimentales en los que se producen alteraciones de reperfusión en los animales del grupo control[145,146]. Éste es el fundamento de un amplio campo de indicaciones actualmente en fase de estudio.

Indicaciones sin fundamento

De la misma forma que hay enfermedades por hipovitaminosis, pero suplementos de vitaminas por encima de las dosis normales no ejercen ningún efecto terapéutico, la utilidad del oxígeno hiperbárico fuera de las situaciones anteriores no tiene ningún efecto demostrado. Ningún estudio ha mostrado que la OHB retarde el envejecimiento celular, ni mejore la tersura de la piel, disminuya las alteraciones cronobiológicas conocidas como *jet-lag* o acelere el tiempo de cicatrización de heridas quirúrgicas en personas sanas.

Contraindicaciones de la oxigenoterapia hiperbárica

Los efectos secundarios y adversos de la OHB ya se han descrito previamente. Pero no hay ninguna afección que contraindique de forma estricta la aplicación de OHB si ésta es necesaria. Algunas situaciones requieren un planteamiento cuidadoso y, como en toda modalidad terapéutica, valorar la relación coste-efecto-beneficio. La presencia de un neumotórax con mecanismo valvular, la existencia de toracotomías, el antecedente de neumotórax espontáneo, la hipersusceptibilidad a los episodios convulsivos, las enfermedades infecciosas y catarrales de las vías respiratorias altas, las dispepsias flatulentas, las sinupatías agudas o crónicas tabicadas y la posibilidad de acelerar la evolución de una catarata ya establecida obligan a aumentar la cautela; no obstante, en las indicaciones más acuciantes de la OHB, adoptando las precauciones necesarias, todas estas condiciones han sido superadas sin mayores problemas en situaciones en que la OHB se consideró del todo necesaria.

Conclusiones

Las indicaciones y contraindicaciones de la OHB están bien definidas y se apoyan en estudios experimentales y amplias revisiones clínicas, utilizando como instrumento de trabajo el análisis crítico en reuniones multidisciplinarias de consenso. Diversas instituciones internacionales velan por el rigor metodológico que en gran parte se ha desarrollado dentro de programas de participación internacional al amparo de la Comisión Europea. El programa de Cooperación en Ciencia y Tecnología (COST-B14), así como varios estudios del Comité Europeo de Normalización (CEN), recogen los documentos principales[7]. El lector estudioso hallará varios millares de publicaciones de solvencia en cualquier base de datos documentales de fiabilidad contrastada. La OHB es una terapéutica de bajo coste que puede ofrecer alternativas en algunas situaciones en las que ningún fármaco convencional es eficaz, ya sea mejorando la calidad de vida del paciente, disminuyendo los días de hospitalización, minimizando la aparición de secuelas, o disminuyendo el consumo de medicamentos. Por esta razón, es una terapéutica no potenciada por los cauces promocionales habituales que con frecuencia es objeto de sutiles maniobras interesadas de rechazo. En ocasiones, algunos sectores médicos contribuyen a este deterioro informativo, tal vez de forma parcialmente involuntaria, buscando a toda costa argumentos para justificar la carencia de esta terapéutica en sus hospitales. La OHB no cuenta con el soporte de la industria farmacéutica, y difícilmente sus hallazgos alcanzarán la difusión habitual en la mayoría de fármacos. Las actitudes en exceso escépticas de que hacen gala algunos médicos contrastan a menudo con la sorprendente permisividad para aceptar y difundir complicados fármacos, de eficacia a veces discutible y de coste muy elevado. Es también sorprendente la denostada insistencia de algunas personas e instituciones, que carecen de acceso a la OHB, en argumentar que es innecesaria, incluso en sus más claras indicaciones.

La aplicación de la OHB debe realizarse siempre en función de las recomendaciones de los comités de expertos[6,7] de la UHMS, del CCCMH y/o del ECHM.

Con el mismo rigor, es absolutamente necesario rechazar las indicaciones sin fundamento que se anuncian a menudo en revistas de salud no avaladas y que pululan con una preocupante difusión en otros medios de difusión, como en internet.

Agradecimiento

El autor expresa su reconocimiento al personal facultativo de todos los Centros de Medicina Hiperbárica afiliados al Comité Coordinador de Centros de Medicina Hiperbárica (CCCMH). De forma especial agradece las sugerencias y aportaciones a este artículo de los Dres. Ángel Crespo (Clínica el Ángel, ASISA, Málaga), Antonio Salinas (MEDIBAROX, Alicante), José Pedro Santidrian (Hospital Universitario Marqués de Valdecilla, Santander), y Ángel García Sanpedro y Joan Sala Sanjaume de CRIS-UTH (Barcelona).

El Copyright de este artículo pertenece a Elsevier-Doyma.
Prohibida su impresión, reproducción, duplicado,
o cualquier otro procedimiento de copia sin citar el orígen

Bibliografía

1. Junod V. Recherches physiologiques et thérapeutiques sur les effects de la compression de l'air, tant sur le corps que sur les membres isolés. Rev Med Fr Etrange. 1834. p. 350.
2. Forlanini C. Brevissimi cenni sull'aeroterapia e sullo stabilimento medico-pneumatico di Milano. Gazz Med Lombarda. 1875;2:371-405.
3. Fontaine JA. Effets physiologiques et aplications thérapeutiques de l'air comprimé. Paris: Germer-Ballliere; 1877.
4. Williams Et. The compressed air bath and its uses on the treatment of diseases. BMJ. 1885:769.
5. Boerema I, Brummelkamp WH, Meijne NG, editors. Clinical application of hyperbaric oxygen. Flagstaff; Best Publishing Co.; 2008.
6. Undersea & Hyperbaric Medical Society (UHMS). Disponible en: http://www.uhms.org
7. Europen Committee for Hyperbaric Medicine (EDTC). Disponible en: http://www.echm.org
8. Marroni A, Mathieu D, Wattel F, editors. The ECHM Collection. Volúmenes 1-3. Flagstaff: Best Publishing Co.; 2005-2008.
9. Escrich E, Solas M, Desola J. Fisiología de la respiración en ambientes especiales. En: Tresguerres JAF, editor. Fisiología humana. 3.ª ed. Madrid: McGraw Hill; 2005. p. 663-72.
10. Ríos F, Álvarez-Sala JL. Oxigenoterapia hiperbárica. An Med Intern (Madrid). 1992;9:406-10.
11. Wattel F, Mathieu O. Oxygénothérapie hyperbare et réanimation. Paris: Masson; 1990.
12. Mathieu O, Neviere R, Millien JP, Coget JM, Wattel F. Non invasive assessment or vasoconstrictive effects on hyperoxygenation in focal ischemia. Acta Anaesthesiologica Italica. 1994;45 Supl 1:55-9.
13. Rothfuss A, Dennog C, Speit G. Adaptative progression against the induction of DNA damage after hyperbaric oxygen treatment. Carcinogenesis. 1998;19:1913-7.
14. Özswn TA, Uzun H, Bohloli M, Toklu AS, Paksoy M, Simsek G, et al. The effect of hyperbaric oxygen treatment on oxydant and antioxidants levels during liver regeneration in rats. Tohoku J Exp Med. 2004;203:253-65.
15. Speit G, Dennog C, Eichborn U, Rothfuss A, Kaina B. Induction of heme-oxigenase and adaptative progression against the induction of DNA damage after hyperbaric oxygenation. Carcinogenesis. 2000; 10:1795-9.
16. Behnke AR. The isobaric (oxygen window) principle of decompression. En: The New Thrust Seaward Trans 3rd Annual Conference on the Marine Technology Society. San Diego-Washington: Marine Technology Society; 1967.
17. Vann R. The oxygen window. Alert Diver. 1993:14-6.
18. Kighton O, Silver I, Hunt TK. Regulation of wound healing angiogenesis: effect of oxygen radients and inspired oxygen concentration. Surgery. 1981;90:262-70.
19. Meltzer T, Myers B. The effect ofhyperbaric oxygen on the bursting estrength and rate of vascularization of skin wounds in the rato. Am J Surg. 1986;52:659-62.
20. Marx RE, Ehler WJ, Tayapongsak P, Pierce LW. Relationship of oxygen dose to angiogenesis induction in irradiated tissue [see comments]. Am J Surg. 1990;160:519-24.
21. Oahlin C, Linde A, Rockert H. Stimulation of early bone formation by the combination of an osteopromotive membrane technique and hyperbaric oxygen. Scand J Plast Reconstr Surg Hand Surg. 1993;27: 103-8.
22. Winet H. The role of microvasculature in normal and perturbed bone Ealing as revealed by intravial mycroscopy. Bone. 1996;19:39S-57S.
23. Makihara N, Hasegawa Y, Sakano s, Matsuda T, Kataoka Y, Iwata H, et al. Effect of hyperbaric oxygenation on bone in HEBP-induced rachitics rats. Undersea Hyperb Med. 1996;23:1-4.
24. Mader JT, Guckian JC, Glass OL, Reinarz J. Therapy with hyperbaric oxygen for experimental osteomyelitis due to staphylococcus ureus in rabbits. J Infect Dis. 1978;138:312-3.
25. Mader JT, Brown GL, Guckian JC, Wells CH. A mechanism for the amelioration by hyperbaric oxygen of experimental staphylococcal osteomielytis in rabbits. J Infect Dis. 1980;142:915-22.
26. Mader JT. Phagocitic killing and hyperbaric oxygen: antimicrobial mechanisms. HBO Rev. 1981;2:37-54.
27. Mader JT, Hicks CA, Calhoun J. Bacterial osteomyelitis. Adjunctive hyperbaricoxygen therapy. Orthop Rev. 1989;18:581-5.
28. Davis JC, Heckman JD, Delee JC, Buckwold FJ. Chronic non-hematogenous osteomyelitis treated with adjuvant hyperbaric oxygen. J Bone Joint Surg. 1986;68:1210-7.
29. Gudewicz TM, Mader JT, Oavis CP. Combined effects of hyperbaric oxygen and antifungal agents on the growth of Candida albicans. Aviat Space Environ Med. 1987;58:673-8.
30. Desola Alà J. Oxigenoterapia hiperbárica en patología infecciosa. Revisión y puesta al día. Enfermedades Infecciosas. 1986;4:84-8.
31. Hill GB, Ostherhout S. Experimental effects ofhyperbaric oxygen on selected clostridial species. In vitro (I) and (II) In vivo studies in mice. J Infect Dis. 1972;125:17-35.
32. Sommers HM. Oiseases due to anaerobic bacteria. En: Youmans GP, Paterson PY, Sommers HM, editors. The biological and clinical basis of infectious diseases. Philadelphia: WB Saunders; 1980. p. 665-6.
33. Demello FJ, Hashimoto T, Hitchcock CR. The effect ofhyperbaric oxygen on germination and toxin production ofclostridium perfringens spores. En: Wada J, editor. Proceedings of the 4th International Congress on Hyperbaric Medicine. Londres: Ballicre & Tindall; 1970. p. 276-81.
34. Kindwall EP. Hyperbaric treatment of carbon monoxide poisoning. Ann Emerg Med. 1985;14:1233-4.
35. Myers RA, Snyder SK, Emhoff TA. Subacute sequelae of carbon monoxide poisoning. Ann Emerg Med. 1985;14:1163-7.
36. Wattel F, Mathieu O, Neviere R, Mathieu Nolf M, Lefebvre Lebleu N. L'intoxication au monoxyde de carbone. Rev Prat Med Gen. 1996; 25:1425-9.
37. Desola Alà J, Roca Tutusaus A. Intoxicación aguda por monóxido de carbono. En: Tratado de urgencias. Toxicología y agresiones ambientales. Barcelona: Marin; 1989. p. 1223-30.
38. Brown SD, Piantadosi CA. Reversal of carbon monoxide-cytochrome c oxidase binding by hyperbaric oxygen in vivo. Adv Exp Med Biol. 1989;248:747-54.
39. Brown SD, Piantadosi CA. Recovery of energy metabolism in rat brain after carbon monoxide hypoxia. J Clin Invest. 1992;89:666-72.
40. Rogatsky GG, Meilin S, Zarchin N, Thom SR, Mayevsky A. Hyperbaric oxygenation affects rat brain function after carbon monoxide exposure. Undersea Hyperb Med. 2002;29:50-8.
41. Miró O, Alonso JR, López S, Beato A, Casademont J, Cardellach F. Análisis ex vivo de la función mitocondrial en pacientes intoxicados por monóxido de carbono atendidos en urgencias. Med Clin (Barc). 2004;122:401-6.
42. Goldstein LJ, Gallagher KA, Bauer SM, Bauer RJ, Baireddy V, Liu ZJ. Endothelial progenitor cell release into circulation is triggered by hyperoxia-induced increases in bone marrow nitric oxide. Stem Cells. 2006;24:2309-18.
43. Gallagher KA, Goldstein LJ, Thom SR, Velázquez OC. Hyperbaric oxygen and bone marrow-derived endothelial progenitor cells in diabetic wound healing. Vascular. 2006;14:328-37.
44. Thom SR, Bhopale VM, Velázquez OC, Goldstein LJ, Thom LH, Buerk DG. Stem cell mobilization by hyperbaric oxygen. Am J Physiol Heart Circ Physiol. 2006;290:1378H-86H.
45. Hartmann KA, Carl UM, Plugge DC, Schneider CJ, Sminia P. Enhancement of radiosensitivity of rat rhabdomyosarcoma R1H with normobaric carbogen and hyperbaric oxygen (HBO) using conventionally fractionated irradiation. Br J Radiol. 1998;71:433-7.
46. Overgaard J. Hypoxic radiosensitization: adored and ignored. J Clin Oncol. 2007;25:4066-74.
47. Hartmann KA, Van der Kleij AJ, Carl UM, Hulshof MC, Willers R, Sminia P. Effects of hyperbaric oxygen and normobaric carbogen on the radiation response of the rat rhabdomyosarcoma R1H. Int J Rad Oncol Biol Phys. 2001;51:1037-44.
48. Kaanders-Johannes AM, Bussink J, Van der Kogel AJ. Clinical studies of hypoxia modification in radiotherapy. Sem Rad Oncol. 2004;14: 233-40.
49. Feldmeier J, Carl U, Hartmann K, Sminia P. Hyperbaric oxygen: does it promote growth or recurrence of malignancy? Undersea Hyperb Med. 2003;30:1-18.
50. Boykin JV Jr, Baylis C. Hyperbaric oxygen therapy mediates increased nitric oxide production associated with wound healing: a preliminary study. Adv Skin Wound Care. 2007;20:382-8.

El Copyright de este artículo pertenece a Elsevier-Doyma.
Prohibida su impresión, reproducción, duplicado,
o cualquier otro procedimiento de copia sin citar el orígen.

51. Desola Alà J. Accidentes de buceo (II). Barotrauma respiratorio: síndrome de sobrepresión pulmonar. Med Clin (Barc). 1990;95:183-90.

52. Diversos autores. Monografía sobre Medicina Subacuática. JANO, 1706-1707, Septiembre 2008.

53. Bert P. La pression barométrique. Paris: Masson et Cie; 1878.

54. Comroe J, Dripps R, Dumke P, Deming M. Oxygen toxicity. The effect of inhalation of high concentrations of oxygen for 24 hours on normal men at sea level. JAMA. 1945;128:710-7.

55. Frank L, Massaro O. Oxygen toxicity. Am J Med. 1980;69:117-26.

56. Clark JM, Lambersten CJ. Rate of development of pulmonary O_2 toxicity in man during O_2 breathing at 2 ata. J Appl Physiol. 1971;30:739-52.

57. Clark JM. Current concepts of oxygen toxicity. En: Bachrach AJ, ed. Underwater physiology VII. Bethesda: Undersea Medical Society, Inc., 1981. p. 3-24.

58. Clark JM. The oxygen toxicity and tolerance. En: Davis & Hund, editor. Hyperbaric oxygen therapy. 3ª. ed. Bethesda: Undersea Medical Society, Inc., 1986. p. 6072.

59. Fontaine N. Ophtalmologie du nouveau-né et du nourrisson: sémiologie génerale et diagnostique. Encic Med Chir. 1972; OPH 21765-A10:4.

60. Ricci B, Calogero G. Oxygen-induced retinopathy in newborn rats: effects of prolonged normobaric and hyperbaric oxygen supplementation. Pediatrics. 1988;82:193-8.

61. Patz A. The role of oxygen in retrolental fibroplasia. Transactions of the American Ophtalmological Society. Am Ophtalmol Soc. 1968;66: 940-85.

62. Cerratí A, Bertoni G, Ciceri D, Grasso M. Experimental research on the etipathogenesis of retrolental fibroplasia. Riv Med Aeronaut Spaz. 1982;47:224-5.

63. Anderson B JR, Farmer JC JR. Hyperoxic myopia. Transactions of the American Opthalmological Society. Am Ophtalmol Soc. 1978;76:116-24.

64. Ross ME, Yolton OP, Yolton RL, Hyde KO. Myopia associated with hyperbaric oxygen therapy. Optom Vis Sci. 1996;73:487-94.

65. Palmquist BM, Philipson B, Barr PO. Nuclear cataract and myopia during hyperbaric oxygen therapy. Br J Opthalmol. 1984;68:113-7.

66. Schocket SS, Sterson J, Bradford E, Michaelis M, Richards RO. Induction of cataracts in mice byexposure to oxygen. Isr J Med Sci. 1972;8:1596-601.

67. Tibbles P, Edelsberg J. Hyperbaric oxygen therapy. N Engl J Med. 1996:1642-8.

68. Sheffield P, Desautels D, Workman W, Sheffield R. Hypobaric and hyperbaric chamber fires. UHMS Gulf Coast Chapter Annual Scientific Meeting, 1998;15:68.

69. prEN14931. Pressure vessels for human occupancy (PVHO). Multiplace pressure chamber systems for hyperbaric therapy. Performance, safety requirements and testing. European Committee for Standardisation (CEN), Bruselas, Bélgica. European Code of Good Practice in Hyperbaric Medicine, 2004. Disponible en: http://www.echm.org

70. COST B14 Action WG Safety. A European Code of Good Practice in Hyperbaric Oxygen Therapy, May 2004. Disponible en: http://www.oxynet.org

71. Balsara ZN, Burks DD. Hyperbaric oxygen therapy for arterial air embolism. AJR Am J Roentgenol. 2007;188:98W.

72. Gupta R, Vora N, Thomas A, Crammond D, Roth R, Jovin T, et al. Symptomatic cerebral air embolism during neuro-angiographic procedures: incidence and problem avoidance. Neurocrit Care. 2007;126-8.

73. Hiraki T, Fujiwara H, Sakurai J, Iguchi T, Gobara H, Tajiri N, et al. Nonfatal systemic air embolism complicating percutaneous CT-guided transthoracic needle biopsy: four cases from a single institution. Chest. 2007;132:684-90.

74. Menéndez-González M, Oliva-Nacarino P, Álvarez-Cofino A. Cerebral gas embolism caused by pleural fibrinolytic treatment. Stroke. 2007; 38:2602-4.

75. Higuchi T, Oto T, Millar IL, Levvey BJ, Williams TJ, Snell GI. Preliminary report of the safety and efficacy of hyperbaric oxygen therapy for specific complications of lung transplantation. J Heart Lung Transplant. 2006;25:1302-9.

76. Desola Alà J. Accidentes de buceo (I). Enfermedad descompresiva. Med Clin (Barc). 1990;95:147-56.

77. Desola Alà J. Enfermedad por descompresión. JANO. 2008;1706: 43-51.

78. Garrido Marin E, Lores Obradors L, Desola Alà J. Trastornos derivados de factores ambientales: altitud, contaminación ambiental, vibraciones, medio acuático. En: Farreras-Rozman C, editor. Medicina interna. 16.ª ed. Madrid: Harcourt; 2008. p. 2669-76.

79. Desola Alà J, Sala-Sanjaume J. Accidentes disbáricos de buceo. Guía de Actuación Inicial. Apunts Medicina de l'Esport. 2001;36:5-19. Disponible en: http://www.apunts.org

80. Prockop LD, Chichkova RI. Carbon monoxide intoxication: an updated review. J Neurol Sci. 2007;262:122-30. Disponible en: http://www.apunts.org

81. Hampson NB, Dunford RG, Ross DE, Wreford-Brown CE. A prospective, randomized clinical trial comparing two hyperbaric treatment protocols for carbon monoxide poisoning. Undersea Hyperb Med. 2006;33:27-32.

82. Kao LW, Nanagas KA. Carbon monoxide poisoning. Med Clin North Am. 2005;89:1161-94.

83. Weaver LK, Hopkins RO, Chan KJ, Churchill S, Elliott CG, Clemmer TP. Hyperbaric oxygen for acute carbon monoxide poisoning. N Engl J Med. 2002;347:1057-67.

84. Erdman AR. Is hydroxocobalamin safe and effective for smoke inhalation? Searching for guidance in the haze. Ann Emerg Med. 2007;49: 814-6.

85. Goodhart GL. Patient treated with antidote kit and hyperbaric oxygen survives cyanide poisoning. South Med J. 1994;87:814-6.

86. Meyer GW, Hart GB, Strauss MB. Hyperbaric oxygen therapy for acute smoke inhalation injuries. Postgrad Med J. 1991;89:221-3.

87. Davis F, Ewer T. Acute cyanide poisoning: case report of the use of hyperbaric oxygen. J Hyp Med. 1988;3:103-6.

88. Litovitz TL, Larkin RF, Myers RA. Cyanide poisoning treated with hyperbaric oxygen (clinical conference). Am J Emerg Med. 1983;1:94-101.

89. Takano T, Miyazaki Y, Nashimoto I, Kobayashi K. Effect of hyperbaric oxygen on cyanide intoxication: in situ changes in intracellular oxidation reduction. Undersea Biomed Res. 1980;7:191-7.

90. Desola J, Escola E, Moreno E, Muñoz M, Sánchez U, Murillo F. Tratamiento combinado de la gangrena gaseosa con OHB, cirugía y antibióticos. Estudio colaborativo multicéntrico nacional. Med Clin (Barc). 1990;94:641-50.

91. Encinas M, Rerrero J, Sánchez U, Ortiz F, Santidrián M, Quesada A. Infecciones necrotizantes productoras de gas. Papel de la oxigenoterapia hiperbática. Med Clin (Barc). 1988;90:316-20.

92. Desola J, Escolà E, Galofré M. Infecciones necrosantes de partes blandas. Perspectiva multidisciplinaria. Med Clin (Barc). 1998;110:431-6.

93. Bouachour G, Cronier P, Gouello J, Toulemonde J, Talha A, Alquier P. Hyperbaric oxygen therapy in the management of crush injuries: a randomized double-blind placebo-controlled clinical trial. J Trauma. 1996;41:333-9.

94. Mader J, Adams KR, Wallace W-R, Calhoun JR. Ryperbaric oxygen as adjunctive therapy for osteomyelitis. Infect Dis Clin North Am. 1990;4:433-40.

95. Wattel F, Mathieu O, Coget J, Billard V. Hyperbaric oxygen therapy in chronic vascular wound management. Angiology. 1990;41:59-65.

96. Hammarlund C, Sundberg T. Hyperbaric oxygen reduced size of chronic leg ulcers: a randomized double-blind study. Plast Reconstr Surg. 1994;93:829-33 [discussion 834].

97. Stone J, Cianci P. The use of hyperbaric oxygen therapy in the treatmenl of diabetes-related lower extremity wounds. Clin Diabetes. 1997; 15:196-202.

98. Kindwall E, Gottlieb L, Larson DL. Hyperbaric oxygen therapy in plastic surgery: a review article. Plast Reconstr Surg. 1991;88:898-908.

99. Friedman HI, Fitzmaurice M, Lefaivre JF, Vecchiolla T, Clarke D. An evidence-based appraisal of the use of hyperbaric oxygen on flaps and grafts. Plast Reconstr Surg. 2006;117:175S-90S.

100. Mathieu D, Neviere R, Pellerin P, Patenotre P, Wattel F. Pedicle musculocutaneous flap transplantation: prediction of final outcome by cutaneous oxygen measurements in hyperbaric oxygen. Plast Reconstr Surg. 1993;91:329-34.

101. Dinar S, Agir H, Sen C, Yazir Y, Dalci H, Unal C. Effects of hyperbaric oxygen therapy on fibrovascular ingrowth in porous polyethylene blocks implanted under burn scar tissue: an experimental study. Burns. 2008;34:467-73.

El Copyright de este artículo pertenece a Elsevier-Doyma.
Prohibida su impresión, reproducción, duplicado,
o cualquier otro procedimiento de copia sin citar el orígen

102. Cianci P, Lueders HW, Lee H, Shapiro R, Sexton J, Williams C, et al. Adjunctive hyperbaric oxygen therapy reduces length of hospitalization in termal bums. J Burn Care Rehabil. 1989;10:432-5.

103. Cianci P, Williams C, Lueders H, Lee H, Shapiro R, Sexton J, et al. Adjunctive hyperbaric oxygen in the treatment of thermal burns. An economic analysis. J Burn Care Rehabil. 1990;2:140-3.

104. Brady C, Cooley B, Davis J. Healing of severe perineal and cutaneous Crohn's disease with hyperbaric oxygen. Gastroenterology. 1989;97: 756-60.

105. Lavy A, Weisz G, Adir Y, Ramon Y, Melamed Y, Eidelman S. Hyperbaric oxygen forperianal Crohn's disease. J clin Gastroenterol. 1994; 19:202-5.

106. Brady C. Hyperbaric oxygen and perineal Crohn's disease: a follow-up. Gastroenterology. 1993;10:1264-5.

107. Marx RE, Ames JR. The use of hyperbaric oxygen therapy in bony reconstruction of the irradiated and tissue-deficient patient. J Oral Maxillofac Surg. 1982;40:412-20.

108. Marx RE. A new concept in the treatment of osteoradionecrosis. J Oral Maxillofac Surg. 1983;41:351-7.

109. Marx RE, Johnson RP, Kline SN. Prevention of osteoradionecrosis: a randomized prospective clinical trial of hyperbaric oxygen versus penicillin. J Am Dent Assoc. 1985;111:49-54.

110. Marx RE, Johnson RP. Studies in the radiobiology of osteoradionecrosis and their clinical significance. Oral Surg Oral Med Oral Pathol. 1987;64:379-90.

111. Granstrom G. Placement of dental implants in irradiated bone: the case for using hyperbaric oxygen. J Oral Maxillofac Surg. 2006;64:812-8.

112. Walsh PC. Early hyperbaric oxygen therapy improves outcome for radiation-induced hemorrhagic cystitis. J Urol. 2005;174:22.

113. Ennis RD. Hyperbaric oxygen for the treatment of radiation cystitis and proctitis. Curr Urol Rep. 2002;3:229-31.

114. Suzuki K, Kurokawa K, Suzuki T, Okazaki H, Otake N, Imai K, et al. Successful treatment of radiation cystitis with hyperbaric oxygen therapy: resolution of bleeding event and changes of histopathological findings of the bladder mucosa. Int Urol Nephrol. 1998;30:267-71.

115. Bevers R, Bakker D, Kurtb K. Hyperbaric oxygen treatment for haemorrhagic radiation cystitis. Lancet. 1995;346:803-5.

116. Weiss JP, Mattei DM, Neville EC, Hanno PM. Primary treatment of radiation-induced hemorrhagic cystitis with hyperbaric oxygen: 10-year experience. J Urol. 1994;151:1514-7.

117. Noordzij JW, Dabhoiwala NF. Hemorrhagic radiation cystitis. Int Urogynecol J. 1993;4:160-7.

118. Rijkmans BG, Bakker DJ, Dabhoiwala NF, Kurth KH. Successful treatment of radiation cystitis with hyperbaric oxygen. Eur Urol. 1989; 16:354-6.

119. Schoenrock GJ, Cianci P. Treatment of radiation cystitis with hyperbaric oxygen. Urology. 1986;27:271-2.

120. Weiss JP, Boland FP, Mori H, Gallagher M, Brereton H, Preate DL, et al. Treatment of radiation-induced cystitis with h perbaric oxygen. J Urol. 1985;134:352-4.

121. Dall'Era MA, Hampson NB, Hsi RA, Madsen B, Corman JM. Hyperbaric oxygen therapy for radiation induced proctopathy in men treated for prostate cancer. J Urol. 2006;176:87-90.

122. Leiper K, Morris AI. Treatment of radiation proctitis. Clin Oncol (R Coll Radiol). 2007;19:724-9.

123. Girnius S, Cersonsky N, Gesell L, Cico S, Barrett W. Treatment of refractory radiation-induced hemorrhagic proctitis with hyperbaric oxygen therapy. Am J Clin Oncol. 2006;29:588-92.

124. Jones K, Evans AW, Bristow RG, Levin W. Treatment of radiation proctitis with hyperbaric oxygen. Radiother Oncol. 2006;78:91-4.

125. Favre C, Ventura A, Nardi M, Massimetti M, Papinesclú F, Macchia P. Hyperbaric oxygen therapy in a case of post-total body irradiation colitis. Bone Marrow Transplant. 1998;21:519-20.

126. Nakabayashi M, Beard C, Kelly SM, Carr-Locke DL, Oh WK. Treatment of a radiation-induced rectal ulcer with hyperbaric oxygen therapy in a man with prostate cancer. Urol Oncol. 2006;24:503-8.

127. Mayer R, Klemen H, Quehenberger F, Sankin O, Mayer E, Hackl A, et al. Hyperbaric oxygen. An effective tool to treat radiation morbidity in prostate cancer. Radiother Oncol. 2001;61:151-6.

128. Fink D, Chetty N, Lehm JP, Marsden DE, Hacker NF. Hyperbaric oxygen therapy for delayed radiation injuries in gynecological cancers. Int J Gynecol Cancer. 2006;16:638-42.

129. Ohguri T, Imada H, Kohshi K, Kakeda S, Ohnari N, Morioka T, et al. Effect of prophylactic hyperbaric oxygen treatment for radiation-induced brain injury after stereotactic radiosurgery of brain metastases. Int J Radiat Oncol Biol Phys. 2007;67:248-55.

130. Al Waili NS, Butler GJ, Beale J, Abdullah MS, Hamilton RW, Lee BY, et al. Hyperbaric oxygen in the treatment of patients with cerebral stroke, brain trauma, and neurologic disease. Adv Ther. 2005;22:659-78.

131. Boschetti M, De Lucchi M, Giusti M, Spena C, Corallo G, Goglia U, et al. Partial visual recovery from radiation-induced optic neuropathy after hyperbaric oxygen therapy in a patient with Cushing disease. Eur J Endocrinol. 2006;154:813-8.

132. Levy RL, Miller NR. Hyperbaric oxygen therapy for radiation-induced optic neuropathy. Ann Acad Med Singapore. 2006;35:151-7.

133. Fujii T, Joo JH, Ibi K, Takahashi H, Akiya S, Konda I. Long-term outcome of retinal artery or vein occlusion treated by hyperbaric oxygen. Jpn J Clin Ophthalmol. 1998;52:509-12.

134. Scorolli L, Nasole E, Scalinci SZ, Morinelli G, Meduri R. Trattamento con ossigeno iperbarico nelle occlusioni venose retiniche. Ann Oftalmol Clin Ocul. 1997;123:225-8.

135. Taniguchi H, Saitoh A, Amemiya T. Efficacy of hyperbaric oxygen therapy for various eye diseases. Jpn J Clin Ophthalmol. 1997;51: 1061-4.

136. Satar B, Hidir Y, Yetiser S. Effectiveness of hyperbaric oxygen therapy in idiopathic sudden hearing loss. J Laryngol Otol. 2006;128:1-5.

137. Bennett M, Kertesz T, Yeung P. Hyperbaric oxygen therapy for idiopathic sudden sensorineural hearing loss and tinnitus: a systematic review of randomized controlled trials. J Laryngol Otol. 2005;119:791-8.

138. Horn CE, Himel HN, Selesnick SH. Hyperbaric oxygen therapy for sudden sensorineural hearing loss: a prospective trial of patients failing steroid and antiviral treatment. Otol Neurotol. 2005;26:882-9.

139. Hou H, Grinberg O, Williams B, Grinberg S, Yu H, Alvarenga DL, et al. The effect of oxygen therapy on brain damage and cerebral pO_2 in transient focal cerebral ischemia in the rat. Physiol Meas. 2007;28:963-76.

140. Rockswold GL, Quickel RR, Rockswold SB. Hypoxia and traumatic brain injury. J Neurosurg. 2006;104:170-1.

141. Vlodavsky E, Palzur E, Soustiel JF. Hyperbaric oxygen therapy reduces neuroinflammation and expression of matrix metalloproteinase-9 in the rat model of traumatic brain injury. Neuropathol Appl Neurobiol. 2006;32:40-50.

142. Longhi L, Stocchetti N. Hyperoxia in head injury: therapeutic tool? Curr Opin Crit Care. 2004;10:105-9.

143. Rockswold SB, Rockswold GL, Vargo JM, Erickson CA, Sutton RL, Bergman TA, et al. Effects of hyperbaric oxygenation therapy on cerebral metabolism and intracranial pressure in severely brain injured patients. J Neurosurg. 2001;94:403-11.

144. Vila JF, Balcarce PE, Abiusi GRP. Oxigenoterapia hiperbárica en el síndrome frontal subcortical por enfermedad de pequeñas arterias con leucoaraiosis. Rev Neurol. 1999;28:655-60.

145. Buras J. Basic mechanisms of hyperbaric oxygen in the treatment of ischemia-reperfusion injury. Int Anesthesiol Clin. 2000;38:91-109.

146. Deune EG, Koopman R, Smith ME, Hong SP, Ozbek MR, Khouri RK. Prevention of ischemia-reperfusion injury with a synthetic metalloprotein superoxide dismutase mimic, SC52608. Plast Reconstr Surg. 1996;98:711-8.

El Copyright de este artículo pertenece a Elsevier-Doyma.
Prohibida su impresión, reproducción, duplicado,
o cualquier otro procedimiento de copia sin citar el orígen.

CRIS-UTH

La unidad de terapéutica hiperbárica de Barcelona

Hospital Moissès Broggi
c. Jacint Verdaguer 90
08975 Sant Joan Despí
BARCELONA
Tel.:+34-935-572-662
FAX: +34-935-450-3736
<cris@comb.cat>

Dr. Jordi Desola Alà

Médico especialista en Medicina interna, en Medicina del trabajo, y en Medicina de la educación física y del deporte
Instructor de buceo
Piloto de Aviación General
Presidente y Director de CRIS-UTH
Cofundador de DAN-EUROPE
Profesor de Medicina Subacuática e Hiperbárica en la Universidad de Barcelona
Delegado de España en el *European Diving Technology Committee* (EDTC), en el *European Committee for Hyperbaric Medicine* (ECHM), y en el programa de la Comisión Europea de Intercambio Científico y Tecnológico COST-B14 (*Cooperation on Science and Technology*) dedicado a la Medicina Hiperbárica.

ILUSTRACIONES (Fotografías tomadas entre enero 2011 y marzo 2012)

1. Ubicación de CRIS-UTH en el Hospital Moissès Broggi, (Sant Joan Despí, BARCELONA).
2. Pacientes saliendo de la cámara después de una sesión de Oxigenoterapia Hiperbárica (OHB).
3. Sesión ordinaria de OHB, con enfermos recibiendo tratamiento.
4. Vista parcial de la estación de carga ubicada en el subsuelo, por debajo de la cámara hiperbárica.
5. Detalle de los mecanismos que se utilizan para estudios con Placebo y a Doble Ciego (el pupitre de mando principal se aprecia en la ilustración de la página anterior).
6. Control ambiental del interior de la cámara en registro digital continuo : concentración y presión parcial de oxígeno y dióxido de carbono, humedad, y temperatura.
7. Imágenes interactivas de una sesión de OHB, tomadas en directo y tiempo real a través de Internet.
8. Parte del equipo humano de CRIS-UTH, formado por médicos y enfermeras especializados, operadores de cámara hiperbárica, técnicos, y administrativos, con dedicación total o parcial, hasta 18 profesionales.



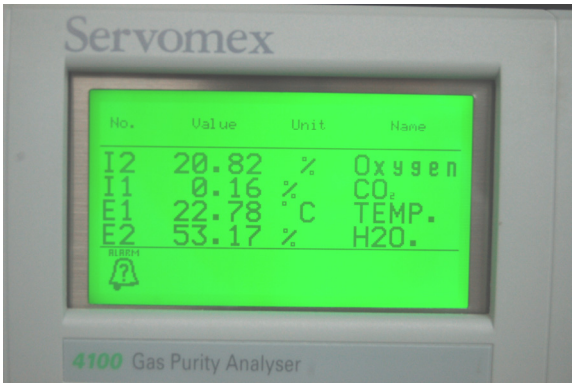



Programa de actualización
en Medicina de Familia y Comunitaria

ACTIVIDAD ACREDITADA 2009
1,3 CRÉDITOS POR FASCÍCULO

COMISIÓN DE FORMACIÓN CONTINUADA
CONSELL CATALÀ DE LA FMC

ISSN: 1134-2072

FMC

Volumen 16. Número 8
Octubre 2009

ELSEVIER DOYMA
www.elsevier.es/fmc

Formación Médica Continuada en Atención Primaria

Editorial

Evaluación de la ley de medidas sanitarias frente al tabaquismo a los 3 años 471
J.R. Villalbí

Actualizaciones

Abordaje práctico de las metrorragias 475
C. Muxí Moner y B. Jordà García

Actitud ante pacientes que no deberían conducir: aspectos clínicos y legales 480
A. Ballarín González, A.C. García Álvarez y A. López Romero

Caso clínico

Síndrome de Schmidt 492
M.A. López Alba, M.V. Ramírez Garrido y M.R. Vallejo Ortiz

¿Cómo se hace?

Conservación de muestras para análisis clínicos 496
V. Álvarez Funes y E. Grenzner Martinell

Las mejores páginas web en...

Fármacos durante el embarazo y la lactancia 499
L. Diego

Imágenes

Divertículo vesical 500
M. Pérez Pascual y M. Tardío López

Vesícula de porcelana 502
J. Soler González, J. Melé Olivé y J. Gervilla Caño

Celulitis pospicadura 504
P.M. Domingo Salvany y J. Gervilla Caño

Dolor abdominal en un paciente de 38 años 506
P. Núñez Gaviño y A. Pichel Loureiro

Terapéutica en APS

Indicaciones actuales de la oxigenoterapia hiperbárica 507
J. Desola

Lo esencial en...

Cómo dar malas noticias 524
F. Borrell Carrió

Correo de los lectores

Bloqueo auriculoventricular completo congénito. A propósito de un caso 528
M.E. Osorio Sánchez, M.A. López Zurera y J.A. Camargo Yepes

Cardiomiopatía de Tako-Tsubo: una causa peculiar de dolor torácico agudo en atención primaria 529
A. Montroig Rodríguez, J. Mitjavila López y B. Fornés Ollé

Shock hipovolémico por sangrado de una neoplasia vesical 531
M.M. Otero Palleiro, P. Martínez Rodríguez e Y. López Curbeira

Gangrena seca 532
E. Sánchez Casado, M. Bernad Vallés y M.L. Asensio Calle

Test de autoevaluación